Aus der Universitäts-Frauenklinik Marburg.
(Direktor: Geh. Medizinalrat Prof. Dr. E. Kehrer.)

Beiträge zur Adenomyosisfrage.

Inaugural-Dissertation

zur

Erlangung der Doktorwürde

in der

Medizin, Chirurgie und Geburtshilfe

einer Hohen Medizinischen Fakultät der
Philipps-Universität zu Marburg

vorgelegt von

Werner Wittich

aus Kassel.

Marburg 1928.

Buchdruckerei Julius Schröder, Kirchhain.

R. UNIV.
BIBLIOTHEEK
LEIDEN

Dem Andenken meines Vaters.

Angenommen von der Medizinischen Fakultät Marburg
am 18. Dezember 1928.

Gedruckt mit Genehmigung der Fakultät.
Referent: Geh. Medizinalrat Prof. Dr. E. Kehrer.

Seit Jahrzehnten beschäftigt sich die Gynaekologie mit einem Krankheitsbild, das hinsichtlich seiner Genese schon viel Kopfzerbrechen machte. Besonders in den letzten Jahren haben die Veröffentlichungen über dasselbe stark zugenommen; doch ist die Streitfrage über die Entstehungsart noch nicht entschieden.

Es handelt sich um die Adenomyome und die Adenomyosis, Erkrankungen, die sich nur bei der geschlechtsreifen Frau finden. Man versteht unter ersterer eine Mischgeschwulst im oder am Uterus, die sich zusammensetzt aus Drüsen- und Muskelgewebe in der gleichen scharf abgegrenzten und in sich abgeschlossenen Form der einfachen Myome; während wir unter der Adenomyosis heute eine heterotope Epithelwucherung von uterusschleimhautähnlichem Charakter verstehen, auch endometrioide Wucherung genannt. Die letztere ist vornehmlich in der Gegend der Genitalorgane zu finden.

Die Hauptarbeiten zur Klärung dieser Gewebswucherungen verdanken wir *v. Recklinghausen, O. Frankl, Halban, Lauche, Sampson, Cullen, Josselin de Jong* und nicht zuletzt *Robert Meyer,* der sich auch vor allem für die einheitliche Bezeichnung Adenomyosis eingesetzt hat. Vorher hatte man eine Fülle von Namen, die z. T. alle dasselbe bedeuteten, doch wegen der Unklarheit über die Histogenese dieser Mischgeschwulst oft ganz verkehrte Vorstellungsbilder ergaben. Diese Namen im einzelnen hier aufzuführen, erübrigt sich; doch sei bemerkt, daß sie meist auf -itis endigten und somit die Adenomyosis fälschlicherweise zu dem Gebiet der Entzündungen rechneten.

Wegen der zu wenig geklärten Ätiologie war es ratsam, einen möglichst indifferenten Namen zu wählen. *Lauche* wendet sich gegen die Bezeichnung „Adenomyosis" und betont mit Recht, daß die Wucherung des Muskelelementes nur an solchen Orten eintritt, wo vorher auch Muskulatur war, und daß die Mitwucherung des Muskelgewebes oft nur als Reizfolge der Drüsenwucherung aufzufassen ist. *Lauche schlägt* „endometrioide Heterotopien" vor, doch hat sich inzwischen der Name „Adenomyosis" oder „Adenofibrosis" in der Gynaekologie so eingebürgert, daß man der Einheitlichkeit der Auffassung wegen an dieser letzteren Bezeichnung vorerst wohl festhalten kann.

Je nach ihrem Sitz unterscheidet man zwei Arten der Adenomyosis und zwar die Adenomyosis interna als Wucherungen im Uterus und in den Tuben, während die sogenannte Adenomyosis

externa außerhalb dieser Organe: auf der Serósa derselben bezw. auf dem Peritoneum, im Ovarium und an anderen Stellen lokalisiert ist.

Einleitend hatten wir schon das Adenomyom als einen scharfbegrenzten Tumor kennengelernt, zu dessen Diagnose jedoch eine genaue mikroskopische Untersuchung nötig ist, um das gleichzeitige und gleichmäßige Vorhandensein des drüsigen und muskelzelligen Bestandteils am Aufbau der Geschwulst nachzuweisen. Es ist als solches außerordentlich selten. Durch die frühere unklare Begriffsbestimmung wurden oft heterotope Schleimhautwucherungen in der Uterusmuskulatur wie auch andererseits Myome mit geringfügiger epithelialer Beimischung fälschlicherweise als Adenomyome bezeichnet. Meistens handelt es sich jedoch bei den als Adenomyome beschriebenen Geschwülsten des Uterus um die noch zu besprechende Adenomyosis uteri, die eine diffuse Vergrößerung des Uterus infolge heterotoper Epithelwucherung mit gleichzeitiger Muskel- und Bindegewebshyperplasie darstellt.

Es ist somit zu betonen, daß das Adenomyom als scharfabgrenzbarer und in sich abgeschlossener Tumor fast nur an oder in der Uterusmuskulatur vorkommt und daß die „Adenomyome" der Tube und des Ligamentum rotundum eher zu dem Gebiet der Adenomyosis zu rechnen sind. Im Ligamentum ovarii proprium wurden allerdings von *Sitzenfrey* und *Frankl* kuglige Adenomyome beschrieben, die jedoch wegen ihrer weitgehenden Uebereinstimmung mit der typischen Adenofibrosis externa auch als endometrioide Heterotopien aufgefaßt werden können.

Was die Lokalisation der endometrioiden Wucherungen anbetrifft, so wurde schon oben eine Unterscheidung zwischen Adenomyosis interna und externa gemacht. Durch die Ausdehnung der heterotopen Epithelwucherung und die begleitende Hyperplasie des Bindegewebes und der Muskulatur entstehen oft diffuse gleichmäßige Verdickungen der befallenen Organe, die makroskopisch Tumoren oft bis zu Kindskopfgröße vortäuschen können. War das Adenomyom äußerst selten, so ist das Gegenteil bei der Adenomyosis uteri der Fall. Eine zahlenmäßige Angabe der Häufigkeit ist jedoch nicht durchzuführen, weil die Adenomyosis interna uteri nur bei erheblicher Ausdehnung klinisch in Erscheinung tritt. Jedenfalls scheint die Häufigkeit im Laufe des 4. und 5. Lebensdeceniums zuzunehmen, um späterhin wieder abzunehmen.

Jakobuwitz gibt uns aus der *Franz*'schen Klinik eine Tabelle von 85 operierten Fällen an, bei der das Zahlenverhältnis besonders deutlich zum Ausdruck kommt: „Alter der Patientinnen im Jahre der Operation:

jüngster Fall = 26 Jahre alt
zwischen 32.—39. Lebensjahr = 14 Fälle
zwischen 40.—44. Lebensjahr = 25 Fälle
zwischen 45.—49. Lebensjahr = 30 Fälle
zwischen 50.—53. Lebensjahr = 14 Fälle
ältester Fall = 54. Lebensjahr."

Auf eine andere Statistik desselben Verfassers sei auch verwiesen, die einen Vergleich der adenomyotischen Erkrankungen mit der Menarche der betreffenden Patientinnen zieht, eine Frage, die sich vielleicht bei einem weiteren Ausbau des ganzen Problems zur Diagnosenstellung verwerten lassen kann:

„Das Jahr des Beginnes der Menstruation ist in 74 Fällen angegeben, davon das

12. Jahr = 4 mal
13.—15. Jahr = 39 mal
16.—17. Jahr = 22 mal
18.—21 Jahr = 9 mal

Nimmt man wie üblich für unsere Verhältnisse das Auftreten der Menses zwischen dem 13. und 15. Lebensjahre an, dann erscheint die Regel bei 74 Patientinnen des Krankheitsbildes demnach in 30 Prozent später, in 12 Prozent sehr spät. (Zwischen dem 18. und 21 Jahr; von diesen 9 Frauen haben 7 geboren, eine hatte lediglich eine Fehlgeburt, eine, deren Menstruation im 21. Jahr begann, ist unverheiratet und hat ihrer Angabe nach nie conzipiert).“

Allgemein sei nur noch gesagt, daß der Durchschnitt des Uterus bei diffuser Adenomyosis eine gleichmäßig verdickte Wand von blasser Farbe zeigt. Die Consistenz ist meist gleichmäßig derb. Häufig findet man eine Kombination der Adenomyosis mit Hyperplasie der Schleimheit.

W. A. Freund glaubte im Anschluß an die *v. Recklinghausen*'sche Arbeit ein abgegrenztes klinisches Bild der Adenomyosis interna uteri aufstellen zu können, indem er auf das gleichzeitige Vorhandensein von konstitutionellen Momenten wie Infantilismus, Sterilität, peritonitische Verwachsungen, Blutungen und Adnexveränderungen hinwies. *Vogt* und *Funke* bestätigten diese Anschauung. Doch haben klinisch-statistische Nachuntersuchungen von vielen Autoren *(Pick, O. Frankl, Westmann, J. Meyer, v. Rosthorn, Pfannenstiel, Grünbaum, Yamasaki, Kudoh-Polano, Langen)* nachgewiesen, daß als einziges konstantes Symptom starke Blutungen zu finden sind. Diese „unstillbaren Blutungen“ sind es auch meist, welche die Kranken zuerst zum Arzt führen. Über die Ursachen dieser Blutungen herrschen die verschiedensten Meinungen. Während *L. Maier* der Ansicht ist, die auch von *Rob. Meyer* geteilt wird, daß der Fremdkörperreiz der Wucherungen, den diese auf die Muskulatur ausüben, als Ursache genügt und erst in zweiter Linie die Oberflächenvergrößerung der Schleimhaut durch die heterotopen Wucherungen in Betracht kommt, schiebt *Frankl* den Grund auf die chronische Hyperaemie der Mucosa, die wiederum dadurch entsteht, daß die Gefäße eine von Schleimhautinseln durchsetzte starre Zone durchlaufen und daß die eingesprengten Inseln eine Knickung oder eine Kompression erfahren. Durch diese chronische Hyperaemie entstehe eine Schädigung der Gefäßwände, die zu Blutungen führe. Auch *v. Burg* hat sich eingehend mit dieser Frage beschäftigt und faßt seine durch besondere Untersuchungsmethoden erworbene Ansicht derart zusammen, daß es sich um durch Druck entstandene

Stauungen und per rhexim zustandegekommene Blutungen handelt. Diese Blutungen gehen oft mit heftigen, wehenartigen Schmerzen einher *(Westmann, Polano)* mitunter auch begleitet von Blasen- und Mastdarmkrämpfen. *(Schiller, Westmann, Kudoh).*

Rein klinisch läßt sich die Adenomyosis interna uteri differenzialdiagnostisch gegenüber Myom und Metropathia haemorrhagica nicht immer abgrenzen, sodaß man die Wahrscheinlichkeitsdiagnose auf Adenomyosis bei profusen Blutungen älterer Frauen nur stellen kann, wenn diese Blutungen weder durch Abrasio noch durch Röntgen- oder Radiumbestrahlung zu stillen sind. *(Albrecht, Aschheim, Cullen, Lahm, Robert Meyer u. a.).* Außerdem ist das Krankheitsbild charakterisiert durch Beteiligung an dem Menstrualvorgang mit Schwellung und Schmerzhaftigkeit, durch deciduale Umwandlung in der Schwangerschaft und durch Rückbildung in der Menopause *(Amos, Cullen, Lahm, Rob. Meyer).*

An der Tube tritt die Adenomyosis interna in Form von hirsekorn- bis walnußgroßen Knoten von derber Konsistenz und gegen die Umgebung abgegrenzt in Erscheinung. Sehr häufig ist die Lokalisation doppelseitig, entweder einen umschriebenen Teil der Tubenwand oder die ganze Circumferenz umfassend. Die Knoten bestehen hauptsächlich aus hyperplastischer Muskulatur mit eingestreuten Drüsengruppen. Vielfach findet man eine ödematöse Durchtränkung von Muskel- und Bindegewebe und die Zeichen von Entzündung als Leukozyten- und Rundzellenanhäufungen in der Umgebung der Drüsenbildungen. Jedoch können in den drüsigen Bildungen die Zeichen einer vorhandenen oder überstandenen Entzündung auch völlig fehlen *(Lahm, Rosenberger, Santi, Schoenholz, Schridde).* Oft fanden sich die Knoten bei Tubentuberkulose. *(Chiari, v. Franqué, E. Kehrer, Wallart u. a.). E. Kehrer* fand, daß die Knoten bei Tuberkulose vor allem den intramuralen Tubenteil befallen und spricht von einer Salpingitis intramuralis nodosa zum Unterschied von der Salpingitis isthmica nodosa, der für die Mehrzahl der Fälle wahrscheinlich eine gonnorrhoische Aetiologie beizumessen ist. *(Lubarsch, Schauta, Wertheim u. a.).* Von Interesse dürfte noch die Tatsache sein, daß auch die Adenomyosis interna der Tube nur eine Erkrankung der geschlechtsreifen Frau ist, und daß man diese Knotenbildung nach dem Klimakterium nicht beobachtet hat, d. h. also, daß die Knoten rückbildungsfähig sind *(Schauta).* Meist findet man die Adenomyosis tubae als Nebenbefund bei Laparotomien, die wegen anderer krankhafter Prozesse vorgenommen werden.

Mestitz beschreibt in einer neueren Arbeit einen Fall, bei dem das Tubenrohr mit typischer Uterusmucosa ausgekleidet war. Es handelt es sich nach dem Autor um eine angeborene, nicht um eine erworbene Bildung, die Entstehungsart bleibt allerdings noch ungeklärt. Wahrscheinlich ist es eine Differenzierungshemmung der Tubenschleimhaut, bei der vielleicht die Weiterentwicklung zur typischen Uterusmucosa erst postfetal durch die Ovarialtätigkeit erfolgte. Auch *R. Meyer* zählt solche Befunde zu den Hetero-

plasien und schließt sich somit dem von *Schindler* gebrachten Vergleich mit dem Vorkommen von Magendrüsen im Oesophagus und Pankreasgewebe im Darm an. Endlich ist noch die von *Cullen* beschriebene Tatsache zu berichten, daß bei der Tubenadenomyosis das um die Kanälchen gelegene Stroma bei einer Schwangerschaft deciduale Umwandlung erfährt, was *Rob. Meyer* bestätigen konnte (auch *Amos, Aschheim, Lahm).* Wie denn überhaupt das Endometrium in der Tube sich funktionell ganz wie die Uterusschleimhaut verhält.

Betreffs der klinischen Bedeutung einer Tubenadenomyosis sei noch auf die Gefahr der so zu erklärenden Tubenmenstruation *(v. Steinbüchel, Thorn)* aufmerksam gemacht, indem es nämlich einmal bei Verklebung der Fimbrienenden zu einer Haematosalpinx kommen kann, die eine Hydro- bezw. Pyosalpinx im Gefolge haben kann. Sogar die Salpingitis pseudofollicularis *(Aug. Martin)* soll auf die Tubenmenstruation zurückzuführen sein. *(Lahm, Schindler).* Außerdem ist bei der Tubenadenomyosis zuweilen eine Tubargravidität derselben Tube beobachtet worden, die so zu erklären ist, daß sich das befruchtete Ei in den Buchten der adenomyotisch verengten Tube verfängt oder daß durch die Adenomyosis das Lumen derart eng ist, daß ein Durchtritt des Eies in den Uterus nicht erfolgen kann. *(O. Frankl, v. Franqué, Lahm. Rob. Meyer, Opitz u. a.).* Vielleicht läßt sich durch diese Tatsache manche Sterilität erklären.

Endlich soll ein kurzes Übersichtsbild der Adenomyosis externa gegeben werden, die ja, wie bereits gesagt, außerhalb jedes Zusammenhanges mit der Uterus- und Tubenschleimhaut steht. Sie kommt intra- und extraperitoneal vor. Und zwar wurde sie intraperitoneal gefunden im Bereich des serösen Überzuges des kleinen Beckens und seiner Organe und in der Darmwand selbst, außerhalb des Peritoneums an solchen Stellen, die zur Hernienbildung neigen: in der Leistengegend, in Laparotomienarben und am Nabel.

Am Ovarium äußert sich die Adenomyosis durch sog. Teer- und Schokoladencysten; wenigstens stehen diese mit den endometrioiden Neubildungen in engster Beziehung. Diese Cysten entwickeln sich langsam aus kleinsten haemorrhagischen Fleckchen, die man an oder in dem Eierstockgewebe beobachtet. Früher hatte man alle Ovarialhaematome als Blutungen in die Follikel bezw. in das Corpus luteum gedeutet und geglaubt, daß die Wand der Corpus luteum-cysten besonders für Blutungen geeignet sei. *Pick* wies aber als erster 1905 auf die Möglichkeit hin, daß aus endometrioiden Bildungen des Ovars durch menstruelle Absonderungen Blutcysten entstehen können. Neben *Cullen* und *Sampson* haben sich ihm von deutschen Autoren *v. Öttingen* und *Linden,* ebenso *Pischzeck und Schmidt* auf Grund ihrer Untersuchungen angeschlossen und sind zu der Anschauung gelangt, daß viele der Schokoladencysten aus menstruierenden Endometriuminseln abzuleiten sind. Und *Sampson* schildert sehr anschaulich ihre Entstehung durch die infolge der menstruellen Reaktion eintretenden Blutungen in die Drüsenräume und die Bildung der mehr oder

weniger großen Teer- oder Schokoladencysten, die in einem Falle durch Konfluieren sogar eine Größe von 15 Zentimeter im Durchmesser erreichte.

Wie der Name schon sagt, ist der Inhalt eine dunkelbraune, schokoladen- bis teerfarbige zähe Flüssigkeit, bestehend aus Blut, abgestoßenen Epithelien, Leukozyten, Riesenzellen und Cholestearinkristallen, die in alten Fällen perforieren und zu starken Adhaesionen führen kann. In Deutschland wurden Teercysten-ovarien, die mit Verwachsungen der Beckenorgane verbunden waren, von *Menge* und *v. Oettingen* an der Heidelberger Klinik eingehend bearbeitet. Zum Unterschied von den entzündlichen Adnexveränderungen bezeichnete *Menge* diese Bildungen als „Corpus-luteum Angelegenheit".

Auch das Peritoneum ist an den Erkrankungsstellen in Mitleidenschaft gezogen und weist ein sulziges Oedem und eine gelbe oder braune Verfärbung auf.

Sampson beschreibt die außerordentliche Häufigkeit dieser endometrioiden Bildungen des Ovars, die von *Menge* und *v. Oettingen* sowie von *Stübler* und *Haeuber* bestätigt wird. *(Sampson* fand unter 474 gynäkologischen Laparotomien 101 endometriale Ovarialhaematome).

Symptomatisch machen sie sich hauptsächlich durch Menstruationsstörungen bemerkbar in Form von ständig zunehmenden, heftigen Dysmenorrhöen. Nach *Freund* besteht bei den Patientinnen meist eine hypoplastische Konstitution, welcher Ansicht sich *Albrecht* und *Vogt anschließen.* Bei der gynaekologischen Untersuchung findet man oft neben einem hypertrophischen, meist retroflektierten Uterus stark verwachsene, mehr oder weniger schmerzhafte, zu Tumoren verwandelte Adnexe mit diffuser Infiltration des Beckenbindegewebes. Da die Teercysten bei der Menstruation rupturieren können, kommt es mitunter zu peritonitischen Reizerscheinungen, die leicht eine Appendizitis vortäuschen *(Stübler).* Als klinische Differenzialdiagnose kommt vor allem aber ein Adnextumor in Betracht.

Die extragenitale Adenomyosis wird nicht so häufig wie die der Genitalorgane beobachtet. Wir unterscheiden wieder je nach ihrer Lokalisation intraperitoneale endometrioide Wucherungen im Bereich der Serosa des kleinen Beckens und des Uterusüberzuges, an der Tube, den verschiedenen Ligamenten und auch im Douglas'schen Raum. Diese Wucherungen können auch auf die Darmwand übergehen, wo sie am häufigsten am Rektum und an der Flexur, aber auch bis zum Ileum und an der Appendix gefunden werden. Extraperitoneal haben wir die Wucherungen in Laparotomienarben, am Nabel und in der Leistengegend, an Stellen, die zur Hernienbildung neigen *(Bungart),* an Dammnarben *(Neuweiler)* und in der Blase *(Frommolt).*

Schon an früherer Stelle war bei den Ovarialhaematomen von den ausgedehnten Verwachsungen der Serosa die Rede gewesen, die auf das Platzen der Teer- bezw. Schokoladencysten zurückzuführen sind *(Sampson).* So wurde auch analog deren Häufigkeit eine Fülle von endometrioiden Heterotopien im kleinen

Becken gefunden, die vornehmlich die Rückwand des Uterus befallen. *Rob. Meyer* hat wiederholt solche von der Serosa ausgehenden heterotopen Epithelwucherungen beschrieben, die sich in keiner Weise von denen der schleimhäutigen Adenomyosis unterscheiden; doch sind in den oberflächlichen Teilen oft entzündliche Infiltrate vorhanden. Neben *Rob. Meyer* haben sich besonders *Cullen* und *Freund* um die pathologische Anatomie und Klinik der Adenomyosis retrouterina verdient gemacht. Die endometrioiden Wucherungen bleiben allerdings meist nicht beschränkt auf den retrouterinen Tumor, sondern finden sich auch auf dem Ligamentum latum *(Schickele)*, auf den Ligamenta ovariorum propria *(Sitzenfrey)* und den Ligamenta rotunda *(Venus, Weishaupt)*, sodaß es zu einer diffusen Adenomyosis der ganzen Beckenserosa kommen kann.

Von klinischen Symptomen stehen ständige Kreuzschmerzen im Vordergrund, sodann Schmerzen bei der Cohabitation und Schmerzsteigerung bei der Menstruation. *(Aug. Mayer, Cullen, Lauche)*. Beim Übergreifen auf die Rektalwand klagen die Patienten über hartnäckige Obstipation, schmerzhafte Defaekation und überaus quälende Tenesmen. Wegen dieser Schmerzattaken findet häufig eine Verwechslung mit eingeklemmten Hernien statt *(Kanther, Stübler)*.

Außerdem kommt differenzialdiagnostisch eine heterotope Epithelwucherung im Septum recto-vaginale in Betracht *(Freund, Heim, Stemmelen, Herly)*. Diese Lokalisation der Adenomyosis ist garnicht selten und ist als Parametritis und Paravaginitis posterior mit heterotoper Epithelwucherung von *Rob. Meyer* und *Aug. Mayer* beschrieben worden.

Es muß aber ganz besonders hervorgehoben werden, daß Kreuzschmerzen, Schmerzen bei der Cohabitation und Defaekation verbunden mit Schmerzen bei der Menstruation bei Frauen derart häufig sind, daß sie keineswegs als diagnostisches Merkmal für eine Adenomyosis retrouterina bezeichnet werden können. Vielmehr zeigt uns dieser Symptomenkomplex eine Erkrankung an, die zumeist als Parametritis posterior chronica gedeutet wird, deren Ursachen aber nicht in einer heterotopen Epithelwucherung zu suchen sind. Es handelt sich nach *E. Kehrer* in solchen Fällen fast stets um sexuelle Störungen im Sinne der Dyspareunie.

Auch eine Adenomyosis des Darmes wurde von *Rob. Meyer* beschrieben. Neben der Flexura sigmoidea scheint die Appendix besonders häufig ergriffen zu sein, weniger der Dünndarm, wie aus späteren Veröffentlichungen von *Cullen, Josselin de Jong, Lauche* und *Sampson* hervorgeht. Die endometrioiden Wucherungen der Darmwand wachsen infiltrierend von der Serosa durch die Muskelschicht in die Submucosa, ja sogar bis in die Mucosa selbst. Die Serosa schrumpft, und oft wird die Schleimhaut und die Muskelschicht faltig in das Darmlumen vorgestülpt. Diese polypenartigen Einstülpungen können eine Stenosierung des Darmes bewirken. Die Differenzial-Diagnose gegen Rectumcarcinom ist oft sehr schwierig, da das klinische Bild der Darm-

adenomyosis mit seiner Kachexie Ähnlichkeit mit ihm haben kann. *(Biebl, Dietlein, Sitzenfrey, Stoeckel, Suzuki, Tobler).*

Die endometrioiden Epithelwucherungen am Nabel und in Laparotomienarben bieten ähnliche klinische Erscheinungen wie die an früherer Stelle beschriebene Adenomyosis. *Lauche* hat 1922 speziell 24 Fälle von Nabeladenomyosis zusammengestellt. Sie zeigt sich am Nabel als langsam wachsende blaurot gefärbte Knoten, die schmerzhaft sind und während der Regel eine Schmerzsteigerung erfahren. Sogar blutige Absonderung ist in einigen Fällen während der Menstruation beobachtet.

Dieselben Erscheinungen kommen für die Wucherungen in Laparotomienarben in Betracht *(v. Franqué).*

In der Literatur ist nur einmal ein Fall einer Adenofibrose des Dammes *(Neuweiler)* beschrieben worden, die sich ein Jahr nach der Entbindung in einer Dammrißnarbe entwickelte. (Der Verfasser glaubt, daß der Tumor durch Implantation von Mucosateilchen entstanden ist, die sich im Spätwochenbett abgestoßen haben).

Ebenso selten ist die Adenomyosis der weiblichen Harnblase, über die *Frommolt* zwei Fälle veröffentlichte. Der Ausgangspunkt der Geschwulst liegt nach Ansicht des Verf. in der Blasenschleimhaut selbst. (Er nimmt eine embryonale Differenzierung des in der Blasenwand gelegenen Epithels in Darmepithel an, das ja häufiger zu endometrioiden Wucherungen neigt).

Der Vollständigheit halber muß die äußerst selten beschriebene Adenomyosis in Hernien besprochen werden. *Sampson* beschreibt einen Fall von Endometriosis des Sackes eines rechtsseitigen Leistenbruches. Es ist an sich nichts dazu zu bemerken, da bei bestehender Adenomyosis des Darmes die Endometriumbefunde im Bruchsack leicht erklärt werden können. Interessant aber ist das von *Henry* beschriebene „endometriale Wachstum in der rechten großen Labie". Es fanden sich mehrere im Gewebe leicht verschiebliche Knötchen, die nur zur Zeit der Menses schmerzten und mikroskopisch das typische Bild einer Uterusschleimhaut zeigten. *(Henry* faßt das ektopische endometriale Wachstum in der großen Labie als Adenomyosis des Ligamentum rotundum und seiner Umgebung auf, entstammend vom Wolffschen oder Müllerschen Gang. Doch läßt er die Entscheidung darüber offen, denn es könnte nach diesem Autor — auch entstanden sein durch Metaplasie und Heterotopie oder durch Metaplasie infolge verletzter Blut- und Lymphgefäße?) Ferner wird von *Hollmann* in einem Falle von Adenomyosis der Leistengegend auf Grund einer früheren Hernienoperation die enge Beziehung endometrioide Wucherungen zu Lymphdrüsen nachgewiesen. (Gerade durch diesen Fall will er die *Halban*sche Metastasierungstheorie auf dem Lymphwege widerlegen (auf die wir später näher eingehen), und er betont, daß die Hernienoperation leicht die Lagerung des endometrioiden Gewebes erklären lasse durch die Überimpfung von Peritonealepithelien in diese Lymphdrüsen).

Bevor wir nun im folgenden auf die Frage nach der Histogenese und der Ätiologie eingehen, müssen wir die Tatsache betonen, daß man sich auch heute, nachdem nun schon vier Jahrzehnte darüber gearbeitet wurde, über die Entstehungsart noch nicht einig ist.

Außerordentlich bedeutungsvoll war die Arbeit *v. Recklinghausens* über „die Adenomyome und Cystadenome der Uterus- und Tubenwandung, ihre Abkunft von Resten des Wolffschen Körpers", die er im Jahre 1896 veröffentlichte. Ein Buch, das teils begeistert aufgenommen, teils entschieden angegriffen wurde. Viele Autoren haben allerdings mit der Zeit ihre ursprüngliche Auffassung auf Grund des reichlich gesammelten Untersuchungsmaterials ändern müssen, so auch *Rob. Meyer,* der sich wohl am eingehendsten mit der Frage der endometrioiden Wucherungen befaßt hat.

Um ein möglichst übersichtliches Bild zu erhalten, scheint es angezeigt, die Genese der einzelnen Bestandteile der Adenomyosis gesondert zu besprechen.

Zuerst wollen wir die Frage nach der Entstehung des epithelialen Anteils prüfen. Infolge der Arbeit von *v. Recklinghausen* wurden in früheren Jahren als Ausgangsmaterial vor allem fetale Organreste (Urniere, Wolffscher und Müllerscher Gang) angesehen. Er stützte seine Behauptung einmal auf die Lokalisation der Geschwülste in der Dorsalwand des Uterus, in den Tuben und Tubenwinkeln, andererseits verwies er auf die Bauart der Adenomyome. Das Charakteristicum des drüsigen Bestandteils ist der zylindrische Drüsenschlauch, der mit einschichtigem Zylinderepithel ausgekleidet ist und an die Drüsenschläuche der Urniere erinnert. Als dritten Beweispunkt erachtete *v. Recklinghausen* das Vorkommen von sog. Pseudoglomeruli und von Pigmentkörpern in der Tumormasse. Er schreibt wörtlich: „Die Anordnung und die Struktur der Drüsenschläuche, mögen sie im ganzen genommen oder in ihren einzelnen Abteilungen betrachtet werden, stimmen mit dem Bauverhältnis der drüsigen Gestalten des Wolffschen Organs Punkt für Punkt überein." Eine Abstammung vom Müllerschen Gang lehnt er ab. Entgegen dieser Ansicht haben andere (Bluhm, Cullen) an der Genese aus dem Müllerschen Gang festgehalten. *Aschoff,* der übrigens früher als manche andere Autoren *(Bluhm, Engelhardt, Pfannenstiel, Schickele)* in der Ähnlichkeit der Strukturbilder von „Adenomyomen" des Ligamentum rotundum und des hinteren Scheidengewölbes eine besondere Stütze der Urnierenhypothese fand, ist heute der Ansicht, daß die Entscheidung über die Herkunft der Geschwülste nicht mehr zu erbringen ist, da die histologischen Bilder zu wechselnd sind, um sie für eine bestimmte Genese mit Sicherheit zu verwenden. Das Hauptargument, nämlich die charakteristische Struktur, erwies sich also nicht als stichhaltig. *(Kossmann, Lubarsch).* Die von *v. Recklinghausen* angegebenen Drüsenbilder fanden sich auch in Adenomyomen, die von der Uterusmucosa ausgingen *(v. Franqué, E. Kehrer, Rob. Meyer, Opitz, Wülfing).*

Auf Grund ausgedehnter histologischer und embryologischer Untersuchungen hat *Rob. Meyer* die Urnierenhypothese in umfassender Weise widerlegt, indem er nachwies, daß die morphologischen Merkmale der Drüsenbilder niemals als Beweis für die Abstammung von Urnierenresten herangezogen werden können. Die gleichen Strukturbilder könnten unter gleichen Bedingungen an beliebigen Stellen entstehen, z. B. an der Darmwand, an der vorderen Bauchwand und im rectovaginalen Zwischengewebe.

Im übrigen muß die Histogenese der Adenomyosis interna von derjenigen der externa getrennt besprochen werden.

Es ist heute eine unbestrittene Tatsache, daß die Adenomyosis interna uteri zurückzuführen ist auf eine heterotope Tiefenwucherung der postfetalen Schleimhaut. Schon 1890 hat *Schottländer* die Adenomyomdrüsen des Uterus und der Tuben von deren Schleimhaut hergeleitet. Seiner Ansicht schlossen sich später viele Autoren an (z. B. *Opitz, v. Franqué, E. Kehrer, Gottschalk, Kossmann, Wülfing). R. Meyer* hat uns gezeigt, daß die Schleimhautheterotopie geradezu ein alltäglicher Befund ist; es führt nach seinen Untersuchungen bei allen geschlechtsreifen Frauen im fortgeschrittenen Alter die Hyperregeneration der Uterusschleimhaut zu einer „basalen glandulären Hyperplasie", die ihrerseits mit der beginnenden heterotopen Schleimhautwucherung keinen Unterschied aufweist. *Rob. Meyer* beschreibt diese krankhafte Hyperregeneration des Epithels und des Stromas als eine Folge der pathologischen häufigen Inanspruchnahme des Endometriums durch die Menstruation. Genau so gut wäre es aber auch denkbar, daß sexuelle Störungen im Sinne der Dyspareunie *(E. Kehrer)* zur Hyperregeneration führen könnten infolge der ständig erhöhten Blut- und Lymphzufuhr zu dem Genitalapparat.

Die gleiche Übereinstimmung der Auffassung herrscht heute hinsichtlich der Entstehung des bindegewebigen Bestandteils, des cytogenen Stromas, nämlich, daß es dem Schleimhautstroma entstammt, mit dem es tatsächlich vollkommen übereinstimmt.

Die Entzündung als auslösendes Moment der Heterotopien war eine beliebte Erklärung *(Artusi, Goldstine, Herly, Linden, Rob. Meyer)*; andererseits war die Ovarialwirkung als weiterer Anreiz der Wucherung ohne Entzündung ätiologisch zu beachten *(Lauche)*. Doch bedarf es nach heutiger Ansicht keiner Nachhilfe stärkerer Entzündungsgrade, um auf das ursprüngliche Gewebe auflösend einzuwirken, denn diese histolytische Kraft haben *Rob. Meyer* und *Kitai* einwandfrei für das zellige Stroma nachweisen können. Sie führen sogar Fälle an, bei denen das Stroma auch ohne Arrosion des Endothels polypös in die Lymphgefäße hineinwuchert.

Der dritte, der muskuläre Bestandteil der Adenomyosis interna entsteht ohne Zweifel aus der autochtonen Muskulatur als Reaktion auf den Reiz der einwuchernden Schleimhaut, sodaß man sich also heute über den Ausgangspunkt der heterotopen Wucherungen bei der Adenomyosis interna im klaren ist. Anders verhält es sich mit der Frage nach dem Abstammungsort der Adeno-

myosis externa, wobei verschiedene Theorien zu unterscheiden sind.

Sampson sieht als Ausgangspunkt für die endometrioiden Wucherungen der Ovarien, die dort als kleine Haematome und haemorrhagische Cysten imponieren, implantierte Schleimhautbröckel an, die bei der Menstruation durch retrograden tubaren Transport aus dem Uterus ausgestreut werden. *Pick* hat im Jahre 1905 die erste erschöpfende Darstellung der Anatomie der endometrioiden Wucherungen im Ovarium, ihres Zusammenhanges mit der Menstruation und der Bildung von Blutcysten unter der Bezeichnung „Adenoma endometrioides" gegeben. Später haben diese Wucherungen viele andere Autoren beschäftigt (z. B. *Koch, Aug. Mayer, Rob. Meyer, Pfannenstiel, Sitzenfrey)* und sie zu Arbeiten darüber veranlaßt. Sie leiteten die adenomatösen Bildungen teils vom Keimepithel, teils vom Urnierenepithel ab.

Durch Platzen dieser Cysten kommt es zu erneuter Aussaat invasiver Zellen, die zu endometrioiden Heterotopien führen. Zum Beweis seiner *Implantationstheorie* führt *Sampson* auf Grund zahlreicher Untersuchungen die Tatsache an, daß sich die Heterotopien besonders an den Stellen finden, die in der Nähe der abdominalen Tubenmündungen gelegen sind, also an der seitlichen und unteren Fläche des Ovariums, der Serosa des Beckens und an den Ligamenta sacro-uterina und lata. Ferner ist die morphologische Übereinstimmung mit der Uterus- und Tubenschleimhaut und der Adenomyosis externa von Bedeutung. *Sampson* glaubt, an der Cystenwand die verschiedenen Phasen der Menstruation nachweisen zu können. Diese endometrioide Entwicklung geht sogar so weit *(Herd, Sampson, Walz)*, daß sich das Gewebe während der Schwangerschaft an der Deciduabildung beteiligt *(Amos, Aschheim, Cullen, Lahm, R. Meyer)*. Jedoch kann die deciduale Reaktion des Stromas bei der Schwangerschaft auch ausbleiben, wie dies *R. Meyer* in 2 Fällen von Adenomyosis am graviden Uterus nachgewiesen hat.

Der Beweis, ob lebendes Uterusmaterial die Tuben durchwandert, kann aus natürlichen Gründen sehr schwer einwandfrei erbracht werden. *Peham* erklärt die große Anzahl von Adenosisfällen in dem Sampsonschen Material mit der häufigen Anwendung der *Rubin*schen Tubendurchblasung. *Adler* weist auf die Möglichkeit der Mucosaverschleppung durch Curettage hin. Im übrigen aber ist die Implantations- und Wucherungsfähigkeit des bei der Menstruation abgestoßenen Gewebes noch völlig unbewiesen.

Daher steht *R. Meyer* der *Sampson*schen Theorie skeptisch gegenüber. Eine ganze Reihe von anderen Autoren *(Albrecht, Aschheim, Aug. Mayer, Opitz, Pick, Walz* u. a.) teilen diese Ablehnung. Würde der Nachweis des Transportes von implantationsfähigen Schleimhautbröckeln durch die Tube erbracht werden, so ließe sich die Histogenese mit einem Schlage klären. In seiner neuesten Arbeit: „Endometriosis des Sackes eines rechtsseitigen Leistenbruches mit einer Endometriosis des Becken-

bauchfelles und einer endometrioiden Cyste des Ovariums verbunden“ regt *Sampson* die allerdings durch keinen einzigen Befund bisher belegte Frage an, ob gutartiges endometrioides Gewebe auf metastatischem Wege durch Embolie in Gefäßen entstehen und ob es ektopisch zu Carcinom werden kann. Im übrigen hält er an seiner Implantationstheorie fest, gibt aber zu, daß viele schlauchförmige Strukturen und Hohlräume mit epithelienartigen Zellen bekleidet, ähnlich denen der Uterusmucosa, durch Einschlüsse von Peritonealepithel in Granulationsgewebe nach Peritonealreizung entstehen können. Er ist aber nicht überzeugt, daß sich aus solchen Bildungen ein typisches Endometrium zu entwickeln vermag. Durch diese Arbeit setzt sich *Sampson* in einen gewissen Widerspruch zu seiner Implantationslehre; das weist ihm *Rob. Meyer* in seinem Referat über diese Arbeit einwandfrei nach. *Sampson* schreibt als Schlußfolgerung: „Das klinische und pathologische Studium der Endometriosis des Beckenperitoneums überzeugt mich, daß sie gewöhnlich hervorgerufen wird durch lokale Reaktion infolge Austrittes menstruellen Blutes in die Bauchhöhle usw. Außerdem wird oft Endometrium auf der Oberfläche oder eingelagert in die peritonealen Herde gefunden und muß entweder aus Implantation von Stückchen Endometrium stammen, die bekanntlich oft im Menstrualblut zu finden sind, oder sonst ist das Peritoneumgewebe durch den spezifischen Reiz eines Bestandteiles dieses Blutes umgewandelt.“ Darin unterscheidet er sich jetzt von der Ansicht *Lauches* insofern, als letzterer die Umwandlung des Peritonealepithels in Endometrium dem Ovarialhormon zuschreibt, nicht dem angeblich „spezifischen“ Reize des Menstrualblutes. Er leitet die Verwandlungsmöglichkeit des Peritoneums in Schleimhaut aus seiner besonderen Verwandtschaft mit dem Müllerschen Gange ab, was auf die Theorie von *Rob. Meyer* überleitet.

Gegenüber der *Sampson*schen Implantationserklärung in dem eben beschriebenen Sinne gibt uns *v. Öttingen* eine andere Antwort auf die Frage nach der Entstehungsart. Ihm ist eine Ausschwemmung von Geweben, selbst in kleinsten Komplexen, durch die sehr engen Tubenostien nicht wahrscheinlich. Er glaubt an eine „allmähliche“ Umdifferenzierung des in die Tiefe wuchernden Keimepithels mit Umbildung in uterusschleimhautähnliche Inseln. Alle Schokoladencysten aus solchen menstruierenden, adenomartigen Wucherungen abzuleiten, hält er auch nicht für berechtigt, da man neben diesen natürlich nicht die Luteincysten vergessen darf.

Nicht unerwähnt darf die Ansicht *Wielochs* bleiben, der die *Sampsons*che Lehre als gut begründet bezeichnet. Er selbst hat bei einer 25jährigen Patientin mit Uterus myomatosus das Vorkommen von Teercysten mit endometriumgleicher Schleimhaut beschrieben und als Entstehungsmöglichkeit der ektopischen Decidua eine Tubenmenstruation angenommen. Dazu glaubte er sich durch folgende anatomische und klinische Befunde berechtigt: 1. schwere dysmennorrhoische Beschwerden, 2. enger innerer Muttermund, 3. große weite Uterushöhle bei einer Virgo,

5. doppelseitige Ovarialhaematome und 6. das Fehlen jeglicher Entzündung.

Bezüglich des Stromabestandteiles kann man der Ansicht sein, daß es sich in erster Linie aus gleichzeitig mitimplantierten Stromapartikeln herleitet. *Sampson* glaubt, daß das Stroma sich als Reaktion des autochtonen Gewebes auf den Reiz des einwuchernden Epithels bildet. Hierfür sprächen die Bilder von den peritonealen und ovariellen endometrioiden Tiefenwucherungen, bei denen in den oberflächlichen Schlauchbildungen jegliches Stroma fehlt, während man cytogenes Stroma nur in den tieferen Partien findet *(v. Öttingen, Pick, Sitzenfrey)*. Eine andere Genese des Stromas wird bei der Besprechung der Herleitung vom Serosaepithel abgehandelt werden.

Für die adenomyotischen Bildungen, die im Zusammenhang mit der Uterus- und Darmwand stehen, kommt als Ausgangspunkt für die Myohypertrophie analog wie bei der Adenomyosis interna die Muskulatur des Uterus und des Darmes in Betracht. Es müßte aber noch das Vorkommen von glatter Muskulatur in den Heterotopien an den Stellen erklärt werden, an denen normalerweise keine Muskulatur vorhanden ist. Nach der Implantationstheorie ist die Ursache die Mitverschleppung von Muskelgewebe aus der Uterusschleimhaut, welcher Ansicht sich auch *Lauche* in einem Falle von Narbenadenofibrosis anschließt. Er hat sich jedoch über diesen Punkt eine besondere Meinung gebildet und sieht bei der Adenomyosis des Nabels, der Leiste und des Ovariums eine Fehldifferenzierung infolge von Entwicklungsstörungen. Der Gehalt an glatter Muskulatur bei umschriebenen Bildungen, „deren Muskulatur organisch um die Drüsen herum angeordnet ist und den ganzen Herd sozusagen zu einer Einheit zusammenfaßt", spräche dafür, daß die Heterotopie auf angeborener Grundlage entstanden sei.

Im Anschluß hieran möchte ich die neue Theorie von *Halban* anführen, der von der Implantationslehre nicht befriedigt ist. Nach seiner Ansicht entstehen alle extragenitalen endometrioiden Heterotopien durch *lymphogene Metastasen* der Uterusmucosa und er hat daher den Namen „Hysteroadenosis metastatica" geprägt. *Halban* nimmt an, daß bei Adenomyosis interna die Uterusmucosa zwischen die Muskellamellen in die Lymphräume eindringt und in diesen durch die Uteruswand bis unter die Serosa wuchern kann. Er geht von der Annahme aus, daß „diese uterinen Wanderdrüsen auf dem Wege der Lymphbahn ihre physiologische Heimat verlassen und aus dem Uterus in allen Richtungen hin ausschwärmen." Auch für die Narbenknoten kommt nach *Halban* der Lymphweg in Betracht, wenn man von der Vorstellung ausgeht, daß das Narbengewebe in der Bauchhöhle die Lymphgefäße durchbricht und wie ein Filter die Gewebselemente abfängt und zur Ansiedlung veranlaßt.

Diese Auffassung würde für die gesamte Lokalisation der Adenomyosis eine noch einfachere Erklärung wie die Implantationstheorie abgeben, doch stehen zahlreiche Bedenken ihr gegenüber.

Einmal müßte dann bei der Adenomyosis interna uteri eine ausgedehnte lymphogene Metastasierung in die Lymphdrüsen und in die Umgebung des Uterus vorhanden sein, was durchaus nicht feststeht. *(Adler, Mandl).* Zweitens müßte bei der Adenomyosis externa der Ursprung der Metastasen in den intrauterinen Heterotopien irgendwie nachweisbar sein. Nun ist aber ausgedehnte Adenomyosis interna so gut wie nie von gleichzeitiger Adenomyosis externa begleitet und umgekehrt *(Rob. Meyer und Kitai),* es müßte denn ein kontinuierliches Fortschreiten der heterotopen Epithelwucherung über die Uteruswand hinaus in die Parametrien nachgewiesen werden. Nach *Rob. Meyer* und *Kitai*s Ansicht ist die Metastasierung auf dem Lymphwege bei der gutartigen Adenomyosis nicht erwiesen, denn nach ihren Untersuchungen beweisen auch die von *Halban* herangezogenen Funde von Epithelknoten in Lymphfollikeln nichts, weil sie noch nie endometriumähnlich gesehen worden sind.

Das als Parallele herangezogene Vorkommen von Speichel- und Pankreasdrüsen in Lymphknoten erklärt sich daraus, daß beide ursprünglich gemischt zusammenliegen, sodaß häufig Lymphdrüsen, bei der späteren Differenzierung in den Speicheldrüsen bleiben *(Rob. Meyer).* Auch *Schiller* betont, daß bisher noch niemals Endometrium innerhalb eines Lymphgefäßes bei erhaltenen Lymphendothel beobachtet wurde. Gleiche Befunde stammen von *Kermauner, R. Meyer, Schindler, Sitzenfrey.* Bei Carcinom, das tatsächlich in den Lymphspalten weiterwächst, bereitet es keine Schwierigkeiten, solche Bilder in genügender Zahl zu finden. Das ist in unserem Falle aber nicht als Vergleich heranzuziehen. *Mandl* zieht daraus den Schluß, daß der Befund von Drüseneinschlüssen in den Lymphknoten bei Carcinom und entzündlichen Prozessen nicht als Beweis für die Metastasierung endometraner Zellelemente herangezogen werden kann, sondern daß dazu solche Lymphdrüsenbefunde bei bestehender Adenomyosis interna uteri nötig sind.

Für die Adenomyosis des Nabels, der Leiste und der Appendix kommt eine lymphogene Metastasierung nicht in Frage; auch spricht die Seltenheit der lymphogenen Metastasierung der maligne entarteten Corpusschleimhaut gegen eine Möglichkeit der Metastasierung der gesunden Corpusschleimhaut *(Albrecht).*

Die Zusammengehörigkeit all dieser extragenitalen Bildungen wurde von *Rob. Meyer* und *Cullen* erkannt. *Lauche* erbrachte den Beweis, daß die extragenitalen endometrioiden Heterotopien zu den genitalen in enger morphologischer und funktioneller Beziehung stehen.

Die an der Serosa des kleinen Beckens vorkommenden retrocervicalen Knoten, die früher auf Entzündungen zurückgeführt und als Parametritis, Paravaginitis posterior, Serosaadenomyositis retrocervicalis usw. bezeichnet wurden, werden heute als eine von der Serosa hergeleitete heterotope Adenofibrosis angesehen. Im Jahre 1898 hat *Iwanoff* als erster die drüsigen Bestandteile dieser retrocervicalen Wucherungen auf Serosaabschnürungen bezogen. Seiner Ansicht schlossen sich *Heine, Opitz, Rosthorn und*

Schottländer an. Rob. Meyer hat nun wiederholt nachweisen können, daß die drüsigen Formationen der retrocervicalen Knoten die gleiche Aehnlichkeit mit der Uterusmucosa wie die sonstigen extragenitalen heterotopen Epithelwucherungen zeigen. Und vor allem haben er, *Sitzenfrey* und *Renisch* an Serienschnitten den Uebergang des Serosaepithels in die Schlauchbildung einwandfrei nachweisen können. Der Anschauung *R. Meyers* von der überragenden Bedeutung der heterotopen Serosaepithelwucherungen für die retrocervicalen adenofibrotischen Knoten haben sich die meisten Autoren angeschlossen. *(Amann, O. Frankl, Freund, Füth, Aug. Mayer, Opitz, Pinksohn, Renisch, Schottlaender, Sitzenfrey u. a.)*

Auch für die uterusdrüsenähnlichen Wucherungen der Laparotomienarben und der Darmwand gelang es *R. Meyer, Dietrich* und *Tobler*, den direkten Übergang des Serosaepithels in die heterotopen Drüsen der Narbenwucherung bezw. in Wucherungen des Darmepithels nachzuweisen und die Notwendigkeit einer Implantation, woran einige Autoren *(Cullen, v. Franqué, Lauche, Sampson, Wieloch)* glaubten, auszuschließen. *Lauche* spricht dem ausdifferenzierten Serosaepithel die Fähigkeit zu einer so weitgehenden Metaplasie ab, wie wir sie in der endometrioiden Heterotopie vor uns haben. Wenn man überhaupt eine seroepitheliale Genese der endometrioiden Wucherungen für möglich hielte, so wäre es gleich schwierig zu entscheiden, ob man dem ausdifferenzierten Serosaepithel der geschlechtsreifen Frau die Fähigkeit zu der eigenartigen endometrioiden Metaplasie zusprechen könne oder ob man für diesen besonderen Fall undifferenziertes Serosaepithel als Voraussetzung fordern müsse. Die Frage, warum das Serosaepithel gerade eine endometrioide Wucherung eingeht, bleibt in beiden Fällen ungelöst.

Um die Anschauung *Rob. Meyers* noch einmal kurz zusammenzufassen, so ist interessant, festzustellen, daß er zuerst die Entzündung als wucherungsauslösendes Moment zu sehr überschätzt hat und wie er allmählig von dieser Auffassung abkam. Im Jahre 1924 führte er wie *Pick* die ektopische Schleimhautwucherung histogenetisch auf das Peritonealepithel zurück, jedoch hielt er noch bei der Bildung des zelligen Stromas die Entzündung für notwendig. *Lauche*, der auch das Peritonealepithel anschuldigt, weist noch auf die Abhängigkeit der Wucherungen von der ovariellen Funktion hin, und faßt sie als „kompensatorische Neubildungen" von Uterusschleimhaut auf. Diese Erklärung lehnt *R. Meyer* ab, ohne jedoch die Bedeutung der Ovarialhormone für die weitere Wucherung der ektopischen, aus dem Serosaepithel hervorgegangenen drüsigen Gebilde ganz zu bestreiten. Die Entzündung und der ovarielle Einfluß schließen sich nicht aus, sondern können zusammen wirken. Der spezifische Einfluß des Ovariums auf das Peritonealepithel erklärt sich aus der Verwandtschaft mit dem Müllerschen Epithel *(R. Meyer)*. Die auslösende Entzündung speziell an der Tube und der Serosa hielt er für unanfechtbar. Vor allem aber sei in den meisten Fällen die Serosa verantwortlich. In einem Vor-

trag im Januar 1924 betonte er, daß die Feststellung dieser — in der Bauchhöhle allgemeinen — Fähigkeit der Serosa ein wichtiges Mittel gegen die immer noch nicht ausgerotteten Versprengungshypothesen sei.

Diese Ansicht hat *Rob. Meyer* aber inzwischen auf Grund von weiteren Untersuchungen verlassen. Im April 1925 sprach er in der Gesellschaft für Gynaekologie und Geburtshilfe in Berlin über die histolytische Wirkung des Stromas heteroper Epithelwucherung auf Muskulatur und collagenes Bindegewebe. Es hat sich nämlich gezeigt, daß die Wucherungen auch ohne entzündliche Einschmelzungen erklärt werden können, und daß das Stroma selber die histolytische Kraft besitzt, Elastin, collagene Fibrillen und besonders leicht Muskelzellen aufzulösen, an der Schleimhautbasis sowohl wie in der Tiefe der heterotopen Wucherung. Diese Fähigkeit beruht auf *Meyers* heutiger Ansicht, der sich auch *Aschheim* anschließt, auf der Hyperregeneration, in welche die Zellen versetzt werden durch Ueberreizung bei der häufigen Inanspruchnahme nach den Menses. Er vergleicht diese Histolyse mit der freilich viel stärkeren des Sarkoms, dem dauernd diese Fähigkeit innewohnt, während die ektopische Wucherung allerdings die histolytische Kraft später verliert.

Die Umwandlung des Serosaepithels in Zylinderepithel, das die Fähigkeit hat, regelrechte Uterusdrüsen zu bilden, ist rein anatomisch betrachtet für die endometrioiden Wucherungen in der Bauchhöhle wohl zu verstehen. Für das nicht mit Peritonium überzogene Ovarium leitet man sie vom Oberflächenepithel ab *(v. Oettingen und Linden, Stübler* u. a.). Doch für die extraperitonealen Heterotopien mußte man das Vorkommen von Serosaepithel anders deuten. Und so sind nach *Rob. Meyer* die Wucherungen unterhalb des Douglas auf congenitale Dystopien des Peritonealepithels zurückzuführen, die des Nabels auf Reste des physiologischen Nabelbruchs (nach *Lauche*) und die Narbenwucherungen sollen sich aus dem Serosaepithel, das bei der Naht verschleppt wurde, entwickeln *(Rob. Meyer).*

Zu erwähnen ist noch, daß man auch das *Endothel der Lymphgefäße* in seltenen Fällen als Ausgangspunkt der Hyperplasien heranzog. Bekanntlich kann sich dieses in kubisches und Zylinderepithel umwandeln *(Rob. Meyer).* Dementsprechend glaubten *A. Mayer, Opitz, Sitzenfrey* u. a., daß eine Abstammung der drüsigen Hohlräume in retrocervicalen Knoten aus umgewandelten Lymphgefäßen möglich sei.

Auch die *kausale Genese* der Adenomyosis ist keine einheitliche. *Artusi* hat in einer eingehenden Arbeit über die kausale Genese der adenomyotischen Wucherungen des weiblichen Genitalapparates die Frage genauer beleuchtet und gibt uns eine praktiche Einteilung der kausalen Möglichkeiten, indem er drei Gruppen unterscheidet:

1. infektiös-toxische Reize (als auslösendes oder vielleicht wachstumförderndes Moment)
2. dysplastische Reize und
3. hormonal-metabolische Reize,

Diese drei Faktorengruppen können sich kombinieren. Die Entzündung spielt nur eine auslösende Rolle, während für die Pathogenese die dysplastischen und hormonal-metabolischen Faktoren in erster Linie in Betracht kommen.

Zu den vorgenannten Krankheitskomplexen können wir aus der Marburger Frauenklinik nach Durchsicht des gesamten Materials der letzten Jahre einen gesonderten Beitrag liefern, der auf die verschiedenen Arten der Lokalisation eingeht und vor allen die histologischen Bilder bringt, sodaß der gesamte Erkrankungsprozeß an eigenen besonders ausgewählten Fällen demonstriert werden kann.

I. Zwei Fälle, die in die Gruppe der Endometriosis uteri interna zu rechnen sind. In beiden Fällen handelt es sich um die histologische Untersuchung des ganzen Uterus, der wegen eines Portiocarcinoms exstirpiert wurde. (Freund-Wertheimsche Radikaloperation).

1. Fall. Die 45jährige Frau E. kam wegen unregelmäßiger Blutungen, die seit Sommer 25 bestanden, im April 26 in die Klinik.

Familienanamnese: Mutter starb im Wochenbett. Vater starb an Lungentbc. — 3 Geschwister leben und sind gesund.

Eigene Anamnese: Vor drei Jahren Appendektomie, sonst immer gesund gewesen. Patientin, seit 28 Jahren verheiratet, hat 4 mal gesunde Kinder geboren, 1 mal abortiert. Die Menses waren immer regelmäßig. Seit Juli 25 traten Metrorrhagien mit starkem Blutverlust auf, die sich ständig steigerten. Seit Mitte März blutete Patientin dauernd sehr stark und hat angeblich sehr an Gewicht abgenommen. Da Patientin sich sehr matt und müde fühlte und ständig blutete, suchte sie die Klinik auf.

Status: Es handelt sich um eine anaemisch aussehende, asthenische Frau in mäßigem Ernährungs- und Kräftezustand. Schleimhäute blaß-bläulich. Keine Struma. Keine Hautausschläge. Keine Drüsenschwellungen.

Mammae: sehr klein, schlaff hängend. Drüsengewebe atrophisch.

Lungen: Grenzen normal und gut verschieblich. Vesikuläres Atmungsgeräusch beiderseits. Klopfschall voll.

Herz: Grenzen normal. Töne rein und regelmäßig.

Nervensystem: Pupillen reagieren auf Licht und Convergenz. Rachenreflex erhalten. P.S.R. beiderseits stark gesteigert. Patellarklonus nicht auszulösen. Fußklonus beiderseits positiv.

Genitale: Aeußeres Genitale ohne nennenswerte Veränderung.

Einstellung: Auf der vorderen Muttermundslippe, die stark verdickt war, befand sich ein scharf umschriebenes, etwa 2-Markstück großes Ulcus, das bei Berührung leicht blutete, aber nicht schmierig belegt war.

Vaginale Narkoseuntersuchung: Man fand etwa 5 cm hinter dem Introitus einen fast kleinhühnereigroßen, rundlich papillären Tumor, der von der vorderen Mm-lippe ausging, wodurch der äußere Muttermund weit nach links hinten verdrängt wurde. Dicht über dem linken Scheidengewölbe fühlte man etwas derbere Partien, die ebenso eine Narbe (Emmet-operation) wie eine beginnende derb-carcinomatöse Infiltration der mediären Abchnitte des linken Lig. cardinale sein konnten. Der Portio saß ein freibewegliches Corpus uteri auf. Adnexe nicht durchgetastet.

Rektaluntersuchung: Das linke Parametrium war frei. Im rechten Parametrium fühlte man einen reichlich bleistiftdicken Strang. Drüsen waren nicht fühlbar.

Klinische Diagnose: Carcinom der vorderen Mm-lippe und zwar im Sinne eines Cervixcarcinoms anzusprechen als Gruppe II (nach Döderlein).

Therapie: Mit Rücksicht auf den relativ guten Allgemeinzustand der Patientin und die gute Beweglichkeit des Uterus wurde die Freund-Wertheimsche Radikaloperation mit Ausräumung des Beckenbindegewebes und der Drüsen ausgeführt.

Operationsbericht: Desinfektion der Scheide mit Jodtinktur. Längsschnitt vom Nabel zur Symphyse durch atrophische Bauchdecken in Beckenhochlagerung. Der große Uteruskörper ging in eine stark tonnenförmig dilatierte Cervix über. Die beiderseitigen Adnexe waren in Adhaesionen filamentärer Art eingebettet und mit der hinteren Platte der Ligg. lata, der hinteren Uteruswand und der Beckenwand verwachsen. Lösung mit den Fingern und Unterbindung der Spermatikalgefäße. Darauf folgte das Abbinden der Ligg. rotunda, das Abschieben der Blase und Freipräparieren der Ureteren. Nach Eröffnung des rechten Lig. latum tastete man an der seitlichen Beckenwand in der Tiefe eine lange Drüse am inneren Rand der rechten Vena iliaca externa, die sich mit strangartigen Fortsätzen bis zur Bifurcation der rechten Iliaca communis fortsetzte und andererseits bis zur vorderen Beckenwand reichte. Vorsichtiges Herausschälen des ganzen Drüsenkomplexes.

Nachdem rechts das kleine Becken im ausgedehntesten Maße von Bindegewebe und Drüsen befreit worden war und ein Teil des M. ilio-psoas sowie in der Tiefe der Levatormuskel und vorn die knöcherne Umrandung des Foramen obturatum externum erschien, wurde die Harnblase noch weiter als zuvor von der Cervix abgeschoben. Die Auslösung des Beckenbindegewebes links war schwieriger, weil das linke Lig. cardinale bezw. der untere Teil des Lig. latum sehr derb war. Es gelang nicht, den ganzen Ureter aus derben Gewebsmassen herauszupräparieren. Nachdem der ganze Uterus samt seiner tonnenförmigen Cervix und das ganze Scheidengewölbe aus seiner Umgebung vollkommen ausgebüllst war, wurde beiderseits an das paravaginale Bindegewebe eine Sellheim-Parametrium-klemme angelegt und der Uterus mit genügend großer Scheidenmanschette abgetragen. — Auswischen der Scheide mit Jodtinktur und Vernähung der paravaginalen Bindegewebslager.

Dann folgte Vereinigung des Peritoneums der Harnblase mit dem des Douglas. Nach Herunterholen des Netzes Schluß der Bauchwand in den üblichen Schichten.

Makroskopischer Befund des Operationsmaterials: Masse des gesamten Uterus 12, Corpus 6 und Collum 6 cm. Breite des Corpus: 5,5 cm, 3 cm am Fundus tief. Breite des Collum 6 cm: 4,5 cm Tiefe. Das Collum hatte gut Hühnereigröße, Knorpelhärte und ovale Form. Vordere Mm-lippe stark verdickt (2,5 cm), Mm war quergespalten. Der Uebergang von der vorderen zur hinteren Mm-lippe war an der rechten Seite ebenfalls stark verdickt und maß 3 cm. Auf der hinteren Lippe befand sich ein 2-Markstückgroßes Ulcus, das in einer Ausdehnung von 1,5 cm auf die hintere Scheidenwand übergriff. Das Ulcus selbst war mit nekrotischen Gewebsfetzen und Blutgerinnseln bedeckt. Auf der linken Seite waren keine parametranen Drüsen mitentfernt, während sich rechts verdickte parametrane Drüsen vorfanden. Die Abtragung der Scheide schien im gesunden Gewebe vorgenommen zu sein. Die Scheidenmanschette maß ringsherum 2—2,5 cm.

Auf der Schnittfläche sah man, daß der vermeintliche äußere Muttermund ein Ca-krater war und daß erst ganz an der hinteren Wand der Cervixkanal auslief. Die Ca-massen maßen auf der Schnittfläche 5,5:3,5 cm und in der gesamten Breite 5,5 cm. Nach oben zu reichte das Carcinom makroskopisch bis 1 cm zum inneren Muttermund herauf.

Rechte Tube 6,5 cm lief im Bogen um das dahinterliegende Ovarium herum und war mit ihm durch Verwachsungsstränge verbunden. Am Ovarium erkannte man eine kirschgroße Cyste. Die geschlängelte linke Tube maß 8 cm und war ebenfalls mit dem Ovarium verwachsen. Die Ovarien beiderseits 3,5 : 2,5 : 2 cm.

Histologische Untersuchung: Es wurde der ganze Uterus längs durchschnitten und eine Scheibe, die der ganzen Länge entspricht, histologisch untersucht. In Uebereinstimmung mit dem makroskopischen Bericht nimmt das Ca-gewebe die ganze vordere Mm-lippe ein und reicht bis zur Mitte der Cervixwand herauf. Das Ca selbst ist ein solides kaum ausdifferenziertes (unreifes) Plattenepithel-ca, welches in großen Alveolen wie ein Medullarkrebs aufgebaut ist. Die Scheidenmanschette zeigte mikroskopisch, daß im noch gesunden Gewebe operiert wurde. Die Uterusschleimhaut war frei von Carcinom. Ebensowenig fand man im Myometrium des Corpus Ca-nester. Dafür zeigte das Corpus aber eine ausgedehnte Adenomyosis interna.

Was nun speziell unsere Frage anbetrifft, so bedürfen wir erst noch einer näheren Beschreibung des histologischen Bildes der als Adenomyosis interna bezeichneten Corpusschleimhautpartie.

Mit schwacher Uebersichtvergrößerung sieht man, wie sich von der an sich hyperplastischen Schleimhaut aus Drüsenzapfen weit in die Tiefe der Muskulatur einsenken, die mit einem dichten Mantel cytogenen Gewebes umgeben sind. Wenn sich diese Drüsenschläuche auch mitunter sehr gut streckenweise verfolgen lassen, so findet man aber auch in den einzelnen Schnittpräparaten isoliert gelegene Drüsenschläuche mit dem charakteristischen interstitiellen Gewebsmantel, sodaß sie fast wie eine Einsprengung fremdartigen Gewebes aussehen. Doch die Untersuchung auf Serienschnitten zeigte uns den Zusammenhang mit dem ursprünglichen Corpusschleimhautgewebe. Einzelne Drüsen haben das Myometrium fast bis zur Serosa durchsetzt. Carcinomatöse Veränderungen sind weder im Endometrium selbst noch in dem eingedrungenen Gewebe zu finden. (Siehe Abb. 1 Uebersichtsbild.)

Epikrise zum mikroskopischen Befund: Nach den vorliegenden Präparaten bestand also neben dem ausgesprochenen Plattenepithel-carcinom zweifellos eine Wucherung des endometrioiden Gewebes ins Myometrium hinein, die nach der Robert Meyerschen Nomenklatur als eine „Endometriosis interna" anzusprechen ist. Denn stets war der Zusammenhang mit dem Endometrium nachzuweisen. (Siehe Abbildung 1).

Klinischer Ausgang: Patientin wurde drei Wochen nach der Operation geheilt aus der Klinik entlassen und zur Nachbestrahlung auf drei Wochen später wiederbestellt. Die Frau befindet sich sehr wohl und ist bis heute (3 Jahre post operationem) rezidivfrei.

2. Fall. Die 65jährige Frau E. D. kam wegen Ausfluß in die Klinik am 22. VII. 1927.

Familienanamnese: Eltern an Altersschwäche gestorben. 5 Geschwister sind gesund.

Eigene Anamnese: Angeblich nie ernstlich krank gewesen. Menarche mit 14 Jahren. Blutungen immer regelmäßig alle 4 Wochen 4—6 Tage. Sie

hat 3 mal normal geboren. Ein Kind lebt. Letzte Regel vor 15 Jahren. Danach keine Ausfallserscheinungen.

Jetzige Beschwerden: Seit 1925 etwas weißlichen schleimigen Ausfluß. Seit Juli 1927 neben dem Ausfluß, im Anschluß an eine Vaginalspülung, Blutabgang. Die Blutung war wechselnd, meist mäßig stark. Angeblich leichte Gewichtsabnahme. Appetit und Schlaf waren gut.

Status: Mittelgroße Patientin in mäßigem Allgemein- und Ernährungszustand. Sichtbare Schleimhäute blaß. Asthenischer Habitus.

Mammae: etwas dürftig, relativ parenchymreich. 1-markstückgroße rosige Höfe mit fassbaren Warzen.

Lungen: Grenzen wenig verschieblich, überall stark sonorer dumpfer Klopfschall. Reines Vesikuläratmen.

Herz: Grenzen eng. Aktion regelmäßig. Systolisches Geräusch an der Spitze.

Abdomen: weich. Linea alba etwas pigmentiert. Reichlich alte Striae.

Extremitäten: An der Innenseite beider Oberschenkel Krampfaderbildung.

Nervensystem: Reflexe normal auslösbar.

Genitale: Etwas dürftige Behaarung des Mons veneris und der Vulva, die sich andeutungsweise über die Inguinalfalten fortsetzte. Große Labien an sich dürftig, durch Varixknotenbildung besonders links vorgebuckelt. An der Innenseite des linken Oberschenkels in der Gegend der Cruralfalte ein circa apfelgroß varicöses Gefäßbündelgebilde. Schräger niedriger Narbendamm. Aeußerlich Haemorrhoiden am Anus. Beim spreizen der Labien sah man den mit Blut beschmierten Introitus.

Einstellung: Scheideninhalt schleimig-blutig. Scheidenwände glatt. Im Bereich der Portio sah man ein circa 5markstückgroßes knolliges teilweise leicht nekrotisch zerklüftetes Geschwür, aus deren rauhen Effluorescenzen es stellenweise blutete. Das ganze hatte ein blumenkohlartiges, hell fleischfarbiges Aussehen.

Bei der anschließenden **Vaginaluntersuchung** fand man den bei der Spekulumuntersuchung festgestellten Befund bestätigt. Die Scheide war mittelweit, etwas klaffend und nahm 2 Finger bequem auf. Man fühlte die tiefstehende Portio vaginalis, deren Mm-lippen stark ektropioniert erschienen. Das Ulcus carcinomatosum schien im wesentlichen auf der hinteren Mm-lippe und an der linken Seite der Portio zu sitzen und schritt auf das linke Scheidengewölbe über. Das Corpus uteri war klein, anteflektiert. Cervix gut beweglich. Das rechte Parametrium war frei, das linke etwas verkürzt, aber anscheinend ohne Ca-infiltration; dagegen schien der Tumor in das linke Parakolpium hineinzuwuchern. Bei der Untersuchung blutete es nicht unbeträchtlich.

Rektaluntersuchung: (Daumen in der Vagina). Hierbei zeigte sich, daß die Portio vaginalis tatsächlich sehr gut beweglich war und daß beide Parametrien noch völlig frei waren. Am linken Lig. cardinale war allerdings eine Verkürzung vorhanden, die möglicherweise schon carcinomatös sein konnte.

Klinische Diagnose: Cervix-Ca auf beiden ektropionierten Mm-lippen entstanden, fortschreitend auf das vordere und auf das linke Scheidengewölbe. Suspektes linkes Parametrium.

Therapie: Freund-Wertheimsche Radikaloperation.

Operationsbericht: Medianschnitt vom Nabel zum Symphyse. Der sehr kleine senile Uterus wurde mit der Zange stark aufwärts gezogen. Abtrennung, Durchtrennung und doppelte Ligierung der Ligg. infundibulo-pelvica. Sodann Ligierung der Ligg. rotunda. An dem hinteren Blatt des linken Lig. latum wurde der Uterus nun stumpf freipräpariert und gut sichtbar gemacht. Abtrennung und Ligatur der linken Uteringefäße. Freilegen des linken Ureters. Drüsen waren nirgends zu fühlen, weder links noch rechts im Gebiet der hypogastrischen und iliacalen Gefäße. Nun auch rechts Freipräparieren

des Ureters und Gefäßunterbindung. Nach Abschieben des Peritoneums von der Hinterwand der Cervix und nach Anheben der vorderen Vaginalwand wurden beiderseits Amannsche Klemmen weit außerhalb der Portio und des paravaginalen Gewebes, das ausgedehnt mitentfernt wurde, angesetzt. Nunmehr wurde die Vagina sicher unterhalb der carcinomatösen Infiltration durchtrennt und der Vaginalschlauch gründlich mit Jodtinktur ausgewischt. Danach Schluß des Scheidenlumens mit Catgutknopfnäten. Nun folgte die Vereinigung des vorderen Peritonealblattes mit dem Douglasperitoneum unter Mitfassen der Scheidenwand, Herabziehen und Ausbreitung des großen Netzes. Schluß des Bauches in Etagen: fortlaufende Peritonealnaht, Catgutknopfnähte für Muskulatur und Fascie. Keine Fettnähte. Silk und Klammern für die Haut.

Makroskopischer Befund des Operationsmaterials: 8:4,5:1,5 cm großer Uterus samt Adnexen, Uterussondenlänge ist 7 cm, Muttermund quergespalten. Scheidenmanschette hinten 1,5; vorn 1 cm breit. Portio knollig aufgetrieben, zeigte an der vorderen Mm-lippe einen klein taubeneigroßen Tumor, dessen Oberfläche ulceriert war. Auch die hintere Mm-lippe war in einen kirschgroßen ulcerierten derben Tumor umgewandelt. Auf dem Längsschnitt durch Uterus und Portio sah man einen gut kirschgroßen Tumor an der hinteren und einen bohnengroßen an der vorderen Mm-lippe. Linke Tube 7 cm ohne makroskopische Veränderung. Das linke Ovarium maß 2,5:1,5:1,3 cm und fühlte sich ziemlich derb an. Rechte Tube 7,5 cm, das Ovar 2,5:1,3:1,2 cm.

Die **histologische Untersuchung** erhärtet die Ca-diagnose. An der vorderen Mm-lippe befand sich ein typisch aufgebautes Plattenepithel-Ca, während ein haselnußgroßer Knoten in der hinteren Mm-lippe eingelagert war, der aus einem drüsigen Carcinom bestand. Scheidenmanschette frei von Carcinom. Im Corpus konnten keine Ca-nester nachgewiesen werden, dafür aber eine ausgesprochene Wucherung des Endometriums in die Muskularis hinein.

Man sieht von der außerordentlich dürftigen und schmalen Uterusschleimhaut, die das typische Bild der Altersatrophie darstellt, vereinzelte Schläuche tief in die Muskularis eingedrungen. Der charakteristisch sie umgebende Rundzellenmantel kennzeichnet sie als Schleimhautdrüsen, z. T. sind sie cystisch erweitert, sodaß das Epithel abgeflacht ist und sich im Lumen ein Sekrettropfen befindet.

Epikrise zum mikroskopischen Bericht des Corpus uteri: Das Vordringen in die Muskularis ist zwar weniger ausgeprägt als im ersten Falle, sodaß die mittleren Schichten des Myometriums schon nicht mehr mit Drüsenschläuchen durchsetzt sind. Doch ist die Wucherung eindeutig genug, um sie als pathologisch zu bezeichnen.

Kurz, es handelt sich um eine Adenomyosis interna mit geringgradiger Dilatation der in die Muskulatur eingedrungenen Drüsenschläuche. (S. Abb. 2).

Klinischer Ausgang: Der Heilungserfolg war anfangs vollkommen normal. Die Laparotomienarbe verheilte per primam intensionem. 10 Tage nach der Operation trat plötzlich aus bestem Wohlbefinden heraus eine Embolie ein, die innerhalb weniger Minuten zum exitus letalis führte. (Obduktion verweigert).

II. In folgendem Fall soll ein Beispiel gebracht werden für eine Endometriumbildung im Ovarium, die auch klinisch als Schokoladen- bezw. Teercyste bezeichnet wird.

3. Fall. Ein 25jähriges Fräulein H. suchte wegen Schmerzen während und nach der Regel die Klinik auf.

Familienanamnese: Vater an einer Infektion gestorben. Mutter lebt und ist gesund. Ebenso fünf Geschwister.

Eigene Anamnese: Als Kind angeblich Diphtherie. Mit 23 Jahren Grippe. Menarche mit 12 Jahren, immer regelmäßig alle dreieinhalb Wochen mit

Schmerzen bei der Regel von 5—6 Tagen Dauer mit starkem Blutverlust. Seit einiger Zeit sogar Schmerzen nach der Regel. Letzte Periode: 1.—6. III.

Status: Mittelgroße Patientin in leidlich gutem Ernährungs- und Kräftezustand. Haut und Schleimhäute normal durchblutet. Keine Struma.

Mammae: gut entwickelt. Kein Colostrum.

Lungen: Grenzen gut verschieblich. Normaler Befund.

Herz: Grenzen regelrecht. Töne rein.

Abdomen: weich. Keine Druckempfindlichkeit. Keine Resistenz.

Genitale: Vulva geschlossen. Hymen erhalten, läßt eben einen Finger passieren. In der Vagina normales Sekret. Portio lang, sieht nach hinten unten.

Rektaluntersuchung: Uterus rechts vorn, anteflektiert. Links hinten dicht am Uterus anliegend eine kleinapfelgroße Geschwulst, die breit dem Uterus in Höhe der Cervix ansaß. Sie war von fester Consistenz, jedoch nicht genau abzugrenzen. Es machte den Eindruck, als ob es sich um ein Myom oder um ein sinistrovertiertes Uterushorn handelte. Adnexe und Parametrien, soweit abtastbar, ohne Besonderheit.

Klinische Diagnose: Subseröses Myom. (?)

Therapie: Conservative Myomoperation.

Operationsbericht: (26. III.) Medianschnitt zwischen Nabel und Symphyse. Bauchdecken blutreich. Hinter dem gänseeigroßen Uterus lag ein gut hühnereigroßer Tumor, der vom linken Ovarium ausging. Die verdickte Tube war durch Verwachsungsstränge mit dem Ovarium verklebt. Rechts hinter dem Uterus aber etwas höher sah man einen zweiten etwas kleineren Tumor, der das rechte Ovarium darstellte. Rechte Tube makroskopisch unverändert. Beide Ovarialtumoren waren von Adhaesionen eingehüllt und mit der Nachbarschaft ziemlich fest verwachsen. Bei der stumpfen Auslösung aus den Adhaesionen platzte eine Cyste, aus der altes Blut abfloß. Beide Ovarien und die linke Tube wurden exstirpiert unter Zurücklassung eines Ovarialrestes. Nach Peritonisierung des Operationsstumpfes Schluß der Bauchwunde.

Makroskopischer Befund des Operationsmaterials: Linke Seite: Tube mit Ovarium, letzteres cystisch erweitert. Altes Blut blau hindurchschimmernd. Größe: 5:4:3 cm. Tube selbst war stark geschlängelt (7 cm lang) und mit dem Ovarium durch Adhaesionsstränge verbunden. Auf dem Durchschnitt sah man mehrere mit Blut gefüllte Cysten, die stark an Corpus luteum-haematome erinnerten.

Das Ovarium der anderen Seite maß 4:2,5:2,5 cm und bestand in der Hauptsache aus 3 getrennten Blutcysten.

Mikroskopischer Bericht: Es zeigt sich nun, daß eines der fraglichen Haematome ein Follikelhaematom darstellt. Eine 2. Cyste läßt sich nicht weiter beurteilen, da die Wand abgeflacht ist und kaum ein Epithel enthält. Eine 3. Blutcyste zeigt teilweise die Wand ausgekleidet mit einem uterusschleimhautähnlichen Gewebe. Die Drüsen sind z. T. cystisch erweitert, etwas geschlängelt und enthalten Sekret und Blut, sodaß man in Hinsicht auf den menstruellen Cyclus etwa ein praemenstruelles Stadium annehmen kann.

Rechtes Ovarium: Auf weite Strecken hin ist das auskleidende Haematomepithel nicht weiter zu bestimmen. Zumeist ist es abgeflacht bis kubisch. Nur an einigen Stellen cylindrisch. In dem Gewebsstreifen, der die Cysten voneinander trennt, findet sich dagegen ein schmaler Saum endometriumähnlichen Gewebes, dessen Drüsenformationen ebenfalls dem praemenstruellen Stadium entsprechen.

Epikrise zum mikroskopischen Bericht: In dem vorliegenden Falle handelt es sich also zweifellos um endometriumähnliches Gewebe im Ovarium, welches am menstruellen Cyclus genau so teilgenommen hat, wie die Uterusmucosa. Das morphologische Aussehen der Schleimhaut deutet auf ein funktionierendes Endometrium hin. Nach dem Zeitpunkt der letzten Periode am 1.—6. III. würde die Schleimhaut einem regelrechten Cyclusablauf entsprechen

Durch eine regelmäßige Blutung ins Ovarialgewebe bei der Menstruation wäre die Entstehung der Haematome als solche erklärt mit einer gewissen Einschränkung allerdings, daß sie nicht alle auf diese Genese zurückzuführen sind, denn auch histologisch fanden sich typische Corpus luteum-haematome. (Siehe Abbildung 3).

Klinischer Ausgang: Am 11. IV. (etwa 14 Tage nach der Operation) konnte Patientin wieder aufstehen, nachdem sich inzwischen noch eine leichte Bronchitis eingestellt hatte, die aber sehr rasch abklang. Am 15. IV. wurde Patientin geheilt entlassen. Wunde reizlos, gut verheilt. Abdomen weich. In der Vagina normales Vaginalsekret. Uterus anteflektiert, beweglich.

III. Ein weiteres Beispiel bringt eine endometrioide Heterotopie in der Tube.

4. Fall. Die 43jährige Frau A. S. suchte am 17. XII. 26 das Krankenhaus auf, weil sie seit eineinhalb Monaten Schmerzen im Kreuz hatte (besonders des Nachts).

Familienanamnese: Mutter an Lungenentzündung gestorben. Vater und 3 Geschwister leben und sind gesund.

Eigene Anamnese: Diphterie mit 10 Jahren. Mit 25 Jahren Gelenkrheumatisus. Sonst nie ernstlich krank gewesen. 1. Periode mit 15 Jahren immer regelmäßig alle 4 Wochen. Dauer 3—5 Tage. Keine Blutungen beim Verkehr. Patientin hat dreimal spontan geboren. 3 Kinder leben und sind gesund. Die letzte regelmäßige Periode war vom 1.—5. Dez. 26.

Status: Kleine schwächliche Frau in äußerst dürftigem Ernährungszustand. Gesicht mager, blaß. Wangen eingefallen. Haupthaar sehr dürftig. Zähne defekt. Halsorgane ohne Entzündungserscheinungen. Keine Struma. Thorax flach.

Lungen: Klopfschall normal. Grenzen gut verschieblich. Ueberall Vesikuläratmen.

Herz: klein. Iktus 2 Querfinger innerhalb der Mammilarlinie. Töne paukend. 1. Ton an der Spitze etwas unrein. Pulsus irregularis perpetuus. In Ruhe 80, nach leichter Anstrengung 100—110, Abfall erst nach 5 Minuten.

Abdomen flach. Bauchdecken schlaff.

Nervensystem: Normaler Befund.

Genitale: Stark pigmentierte, runzlich ausgezogene kleine Labien. Scheide weit, faltenlos. Viel trüber, gelb-brauner Inhalt.

Einstellung: Im Spekulum sah man die von glatter Schleimhaut überzogene Portio. Am Muttermund etwas rötlicher Schleim.

Vaginaluntersuchung: Portio stand etwas unterhalb der I.S.L. dicht hinter der Symphyse. Muttermund quergespalten nahm die Fingerkuppe auf. Corpus lag in Retroflexio II. Grades und zwar im ganzen etwas nach rechts gezogen, groß und derb. Vom Corpus ging nach rechts eine Ausladung ab, die ihm breitbasig anlag und mit dem Corpus zusammen einen Tumor von Faustgröße bildete. Der ganze Complex war derb, hart, unbeweglich. Der Uterus nicht aufrichtbar. Links zog eine flache Resistenz von der Uteruskante zur Beckenwand, sie lag in der hinteren Partie des Lig. latum und enthielt wohl auch die Adnexe, die jedenfalls nicht isoliert zu fühlen waren. Rechts war die Ausbuckelung des Corpus durch kurze straffe Stränge fest mit der Beckenwand verbunden. Dahinter fühlte man die sehnenartig gespannte, empfindliche rechte Douglasfalte.

Klinische Diagnose: Retroflexio uteri, linksseitiger Adnextumor.

Therapie: Laparotomie, Exstirpation des Adnextumors, Ventrofixatio uteri.

Operationsbericht: Medianschnitt vom Nabel zur Symphyse. Fixierung des Uterus mit einer Klemme. Links von ihm war ein hühnereigroßer Tumor zu fühlen, der erst nach Zurückdrängen der Darmschlingen von der linken Darmbeinschaufel sichtbar wurde. Das S-Romanum, daß durch zarte Adhaesionen mit der Tumorkuppe verwachsen war, wurde gelöst. Stumpfes Lösen des Tu-

mors. Dabei entleerte sich eine braunrote teerartige Masse aus mehreren kleinen Cystenbildungen. Der Tumor wurde dann durch zwei Klemmen gefaßt und exstipiert. Umstechungsligaturen und Sicherheitsligatur. Das rechte Ovarium war vollkammen intakt. Zwei Fixationsfäden durch Fascie, Peritonium und Uteruskante. Gute Deckung des ganzen Wundbettes mit Peritoneum. Herunterholen des Netzes. Revision und Verknüpfung der Fixationsfäden. Schluß des Peritoneums durch fortlaufende Catgutnähte, Muskel- und Fascienknopfnähte. Nähte für Unterhautfettgewebe. Silk und Klammern für die Haut.

Makroskopischer Befund des Operationsmaterials: Es bestand aus einem blutdurchtränkten Gewebsstück, das 9:4,5:3 cm maß. Einzelheiten waren nicht zu erkennen, sodaß nicht unterschieden werden konnte, was Tube oder Ovarium war. Der histologische Befund muß darüber Aufschluß bringen.

Mikroskopischer Bericht: 1. Ein Gewebsstück erweist sich als typisches Ovarialgewebe mit sehr derben, zahlreichen Bindegewebszügen. Verschiedene kleine Blutcysten ergeben kein einheitliches Bild. Einmal handelt es sich um ein altes Corpus luteum-haematom, ein andermal um Blutaustritte ins Gewebe. Dann aber sieht man Hohlräume, die von einem einschichtigen unbestimmbarem Epithel ausgekleidet sind.

2. Die dazugehörige Tube ist stark geschlängelt. An einigen Stellen ist die Tubenschleimhaut typisch umgewandelt in Uterusschleimhaut und ragt als polypöse Bildung in das Tubenlumen vor. Auch diese Schleimhaut zeigt das typische Stadium kurz vor der Periodenblutung mit bereits starker Blutung in das interstitielle Gewebe. Andererseits dringt dieses endometriumähnliche Gewebe tief in die Tubenwand vor und hat sogar an einer Stelle die Oberfläche fast erreicht, um sich unter der Serosa weiter fortzusetzen und oberflächliche Blutcysten zu bilden.

In den Tubenabschnitten, in denen noch nichts von dem charakteristischen endometrioiden Gewebe zu sehen ist, sind aber auch bereits die Gefäße außerordentlich stark mit Blut gefüllt. Im Lumen der Tube selbst befinden sich Blut- und Detritusmassen.

Epikrise zum mikroskopischen Befund: Es handelt sich demnach um eine typische endometrioide Bildung in der Tube selbst. Wesentlich ist, daß der Beginn der endometrioiden Bildung in der Tube vom Tubenepithel ausgegangen ist und somit als eine Adenomyosis interna bezeichnet werden muß.

Klinisch bedeutungsvoll ist vor allen Dingen die Adenomyosis der Tube, da sie uns hier einen Anhaltspunkt für die Möglichkeit einer Tubenmenstruation gibt. Gerade in letzter Zeit sind ja, wie schon früher bemerkt, von maßgeblicher Seite derartige Beobachtungen mitgeteilt worden (R. Meyer, Lahm, Metzitz). (Siehe Abbildung 4).

IV. Endlich führen nun eine Reihe von Autoren an, daß diese Heterotopien auch carcinomatös entarten können, doch scheint das nach den Berichten der Literatur nicht gerade sehr häufig zu sein, wenigstens was die deutsche Literatur anbetrifft. In den ausländischen medizinischen Blättern haben *Cullen, Hartmann, Herly, Horsley, King, Raspini, Sampson, Tompson* u. a. über derartige Fälle geschrieben; in Deutschland berichten darüber *Becker, Dillmann, Eduard Kaufmann, v. Recklinghausen, Rolly, Polano, Schwab, Wertheim, Westmann* u. a. über einzelne Fälle, die aber zum Teil noch nicht einmal einen einwandfreien Beweis einer wirklichen Entartung erbringen konnten.

Bei der an sich sehr großen Häufigkeit vor allem der Adenomyosis interna uteri ist es zum mindesten auffällig, daß nicht viel

häufiger carcinomatöse Entartungen beobachtet werden, zumal die Adenomyosis interna zumeist auch im 4. und 5. Decenium, also im Ca-Alter gefunden wird. Nebenbeibemerkt wurde von *Eduard Kaufmann* auch eine sarkomatöse Degeneration bei einer 72jährigen Patientin beobachtet.

Interessant ist der Fall von *Steiner,* der über continuierliches Einwachsen eines Adenocarcinoma ovarii in einen adenomyotischen Uterus berichtet. Er schreibt, daß dabei „nirgends ein Uebergang von adenomyotischen Drüsen in carcinomatöse constatiert werden kann. Das Carcinom wächst in den Lymphspalten weiter. Die Uterusteile, in die die adenomyotischen Drüsen eingelagert sind, besitzen sogar eine gewisse Resistenz gegen das Eindringen von Carcinom.

Wir selbst haben bisher keine einwandfreie carcinomatöse Entartung finden können. In einem Falle, den wir selbst beobachteten, hat sich die ursprüngliche Ansicht als irrig erwiesen. Wie schwierig die Entscheidung sein kann, soll dieser Fall erläutern.

5. Fall. Am 15. 1. 27 suchte die 50jährige Frau H. S. wegen Druck auf den Mastdarm, Schmerzen im Unterleib und Rücken die Klinik auf.

Familienanamnese: Vater an Magenkrebs, Mutter an Altersschwäche gestorben. 2 Brüder leben und sind gesund.

Eigene Anamnese: Als Kind Diphtherie, Lungenentzündung und Kinderkrankheiten. Später immer gesund. Menarche mit 15 Jahren immer regelmäßig alle 4 Wochen 4—5 Tage ohne Beschwerden. 1 Zangengeburt, 2 normale Geburten. Zwei Kinder leben. Ein Kind starb mit 11 Monaten an Lungenentzündung. Letzte Periode Juni 26, seitdem Menopause.

Entstehung des Leidens: Seit August 26 bekam Patientin Schmerzen im ganzen Unterleib, zuerst anfallsweise, später dauernd, wozu sich noch Kreuzschmerzen gesellten. Die Beschwerden nahmen ständig zu, besonders machte sich ein Druckgefühl auf den Mastdarm bemerkbar. Neujahr 27 traten plötzlich kolikartige Schmerzen besonders in der linken Unterbauchgegend auf, die nach dem Rücken ausstrahlten. Dabei Uebelsein und Brechreiz, Verhaltung von Blähungen. Blasenbeschwerden. Stuhlgang nur auf Tee, kein Fieber. Seit August Abmagerung von 63 kg auf 58 kg.

Status: Kleine Frau in genügendem Ernährungs- und Kräftezustand. Blasses Aussehen. Schleimhäute mäßig durchblutet. Augen haloniert. Geringe Struma. Keine Drüsenschwellungen.

Mammae: mittelgroß, schlaff, hängend.

Lungen: Grenzen gut verschieblich, Klopfschall voll. Vesikuläratmen.

Herz: Sternum im unteren Teil eingezogen. Grenzen normal. Iktus im 5. I.K.R. Töne rein. Aktion beschleunigt, regelmäßig.

Abdomen: Vom Nabel abwärts der ganze Leib ziemlich stark aufgetrieben. Bauchdecken schlaff, reichlich alte Striae. Die ganze Mittellinie eingezogen, sodaß die Rekti wie zwei Wülste erscheinen. Rektusdiastase 2—3 Querfinger. Tympanitischer Klopfschall, in den Flanken Dämpfung. Ascites nicht sicher nachweisbar.

Genitale: Normale weibliche Behaarung der Vulva und des Mons veneris. Große und kleine Labien stark pigmentiert. Gut verheilter Narbendamm. Vulva klaffte einen Querfinger. Uretralmündung leicht gerötet. Winziges Ektropium der Uretralschleimhaut.

Einstellung: Besonders die vordere Vaginalwand war hochrot verfärbt. Scheideninhalt schleimig, etwas gelblich. Portio plump. Mm. quergespalten.

Vordere und hintere Mm-lippe etwas höckrig, bläulich schimmernd; offenbar Ovula Nabothi.

Vaginaluntersuchung: Vagina bequem für 2 Finger eingängig. Portio stand 2 Querfinger unterhalb der I.S.L., etwas rechts. Mm. sah nach rechts hinten. Cervix sehr derb, verlief in der Richtung nach links vorn. Wegen Bauchdeckenspannung war das Corpus nicht abtastbar. Im Douglas erreichte man knollige harte Tumormassen, die links fast bis zur Beckenwand reichten, nach rechts aber nicht so weit ausgedehnt waren. Wegen heftiger Schmerzen schon bei zarter Berührung und starker Bauchdeckenspannung ist die Abgrenzung nach oben nicht möglich.

Klinische Diagnose: Ovarialtumor (Ca?) Uterus vor dem Tumor gelegen? Uterustumor?

Therapie: Laparotomie.

Operationsbericht: (Abdominelle Totalexstirpation des Uterus samt Adnexen) Medianschnitt vom Nabel zur Symphyse. Nach Zurückschieben der Darmschlingen sah man den vergrößerten und hochgezogenen Uterus, verklebt mit dem Rektum und mit Dünndarmschlingen. Rechts war die Appendix mit ihrer Spitze ebenfalls in die Adhaesionen mit einbezogen. Von einem Tumor war zunächst garnichts nachzuweisen. Erst nach Freipraeparieren erschien links hinter dem Uterus ein unregelmäßig gestaltetes kleinapfelgroßes Gebilde, aus dem sich bei dem Druck der lösenden Hand in geringer Menge schwarzes teerartiges Blut entleerte. Die Hinterwand des Uterus ließ sich nicht vollkommen vom Rektum ablösen. Um weiter nach unten in den Douglas zu gelangen, mußte schließlich ein Stück aus der Hinterwand des Uterus flach-keilförmig excidiert und in Verbindung mit dem Rektum gelassen werden. Im Douglas befanden sich noch eine Reihe harter Knollen. Emporziehen des Uterus. Abklemmung und Ligierung des Ligamentum rotundum und der Adnexe. Exakte Blutstillung. Die Revision des Douglas ergab keinen eigentlichen Tumor, sondern eine Anzahl kleiner Knollen auf dem Rektum und in der Douglasnische, die nur teilweise gelöst und exstirpiert werden konnten. Auch der links neben dem Uterus liegende Tumor war jetzt in seiner Gesamtheit nicht mehr festzustellen, sondern er hatte sich in eine Anzahl von Adhaesionen, Knoten und geplatzten Cysten aufgelöst. Nach genügender Freilegung der Uteruskanten und der Ureteren wurden die Amann'schen Klemmen dicht neben der Cervix angelegt und darauf der Uterus oberhalb derselben in Höhe des Vaginalgewölbes abgetragen. Jodieren der Vagina. Schluß der Vagina. Zur Sicherheit Tamponade des Wundgebietes mit Herausleiten des Tampons aus der Vagina. Ueberdeckung mit Peritoneum und Schluß durch Knopf- und fortlaufende Catgutnähte. Herunterziehen des Netzes, das breit über das Wundbett gelegt wurde. Schluß der Bauchdecken in Etagen fortlaufend. Peritonealnaht. Catgutknopfnähte für Muskulatur und Fascie. Keine Unterhautfettgewebsnähte. Silk und Klammern für die Haut.

Makroskopischer Befund des Operationsmaterials: Total exstirpierter Uterus mit seinen Adnexen. Größe 9:4:6 cm. Größe der linken Tube 6 cm, der rechten Tube 5 cm. Linkes Ovarium 4:3:2 cm, rechtes Ovarium 3:2:1 cm. Die vordere Fläche des Uterus war vollkommen glatt, nach links zu wurde die Tube und das Ovarium, welches einige kleinere bläulich durchschimmernde Cysten enthielt, mitentfernt.

Rechts fand man außer der Tube, dem derben kleinen senilen Ovar in einer Ausdehnung von 4:4 cm parametranes Gewebe. Die ganze Hinterfläche des Uterus war rauh, erhaben durch einen Tumor, der vom Fundus bis zur Portio herunterreichte. Das Gewebe war sehr zerfetzt, fühlte sich außerordentlich derb an. Das ganze machte den Eindruck, als wenn man mitten im Tumorgewebe operiert hätte.

Makroskopisch ließ sich vor der Fixierung keine Entscheidung über das fremdartige Gewebe treffen; es war nicht ausgeschlossen, daß es sich um ein

Adenomyom handelte. Außerdem wurde ein kirschgroßer Gewebsbröckel und eine 7 cm lange Appendix untersucht.

Mikroskopischer Bericht: In systematischer Reihenfolge wurde der gesamte Uterus untersucht. Cervix, Isthmus und die inneren Corpusabschnitte wiesen außer einer hypoplastischen Schleimhaut keine auffallenden Befunde dar. Nur in der obersten Fundospartie sieht man ganz vereinzelt Drüsenschläuche, die in die Muskulatur eingedrungen sind im Sinne einer Adenomyosis interna. Diese eingedrungenen Schläuche erwiesen sich aber als vollkommen gutartig. Außer diesen benignen Anteilen der Schleimhaut finden sich polypöse Wucherungen derselben, die ihrem ganzen histologischen Aufbau nach als Carcinom und zwar als Adenocarcinom bezeichnet werden müssen. Eine Mucicarminfärbung gibt ein positives Resultat.

Nun findet sich aber an der hinteren Wand entsprechend der makroskopisch rauhen Partie ein ausgesprochenes Drüsen-ca eingelagert. Isoliert betrachtet macht es vollkommen den Eindruck, als wenn hier Uterusschleimhaut carcinomatös entartet sei. Doch fehlt der cytogene Gewebsmantel, der mitunter vorgetäuscht wird durch reaktive Rundzelleninfiltrate.

Die Lymphspalten der Uteruswand sind frei von Carcinom, sodaß dieser Tumor mit dem im Uterus befindlichen carcinomatösen Gewebe sicherlich nicht auf dem Wege der Lymphbahnen mit dem Corpus in Verbindung steht. Auch erweist sich hier eine Mucicarminfärbung als völlig negativ.

Die weitere Untersuchung ergab, daß auch auf dem Ovarium diese carcinomatösen Drüsenschläuche, die teilweise dort eine papilläre Form angenommen haben, nachgewiesen werden konnten. Auch hier fehlte der cytogene Mantel. Mucicarminreaktion z. T. negativ und zwar überall da, wo die papilläre Form der carcinomatösen Drüsenschläuche vorherrscht.

Epikrise zum mikroskopischen Bericht: Die ganze Art des Ovarialcarcinoms deutet auf ein secundäres Ca und zwar auf ein implantationsmetastatisches Ca. Als solches müssen wir auch die Auflagerung auf dem Fundus uteri auffassen. Wo allerdings das primäre Ca seinen Sitz hatte, kann nicht gesagt werden, da auch bei der Operation der Primärtumor trotz Nachforschungen im Magen-Darmkanal nicht entdeckt wurde, was nebenbeibemerkt häufig vorkommt. Auf welchem Wege die Tumormassen in den Uterus gelangt sind, kann nicht entschieden werden, da man in den Tuben keine Metastasen vorfand.

Aus der morphologischen Aehnlichkeit aber muß geschlossen werden, daß nicht die Uteruscarcinomanteile, die nicht als Corpuscarcinom aufgefaßt werden können, auf dem tubaren Transport dorthin gelangt sind. Wesentlich für unseren Fragekomplex ist aber die Tatsache, daß man bei dem isolierten Auftreten des drüsigen Carcinoms an der hinteren Funduspartie, eindringend von der Serosa aus, zuerst an ein adenomatöses Carcinom gedacht hatte.

Das Auffinden der kleinen Metastase auf dem Ovarium mit der teilweise positiven Mucicarminreaktion dürfte aber dafür beweisend sein, daß bei Fehlen des cytogenen Gewebsmantels es sich um ein metastatisches Implantations-Ca gehandelt hat.

Klinischer Ausgang: Leider kann über das weitere Schicksal der Patientin nichts berichtet werden, da sie zur bestellten Nachbestrahlung nicht kam, sondern uns der Ehemann mitteilte, daß bereits 6 Monate nach der Operation die Patientin zuhause ad exitum gekommen ist. Dieser rasch eingetretene Tod spricht für unsere Auffassung, daß es sich um ein metastatisches Implantationscarcinom auf der Hinterfläche des Uterus und des Ovariums gehandelt hat und daß der Primärtumor irgendwo im Bereich des Magen-Darmtraktus saß.

Ueber einen ganz ähnlichen Fall berichtet *Becker*. Auch hier vollkommen intaktes Endometrium. Nur im peripheren Teil des Myometriums fanden sich Ca-nester vom Bau eines Drüsencarcinoms, das deutliche Ausläufer zur Serosa sandte. Wenn auch Verf. ausdrücklich betonte, einen anderen Primärtumor

durch die klinische Untersuchung ausschließen zu können, so ist der Nachweis einer carcinomatösen Entartung eines adenomyotischen Gewebes unserer Ansicht nach nicht erbracht. Es kommt eben nur auf die Auffassung an.

Wenn man nun die ganze Sachlage sowohl klinisch als auch path.-anatomisch überschaut, dann gewinnt man unbedingt den Eindruck, daß wir klinisch bisher keine Mittel haben, um die verschiedenen Formen der Adenomyosis von anderen Krankheitsprozessen abzugrenzen.

So klar die Morphologie dieser Bildungen ist, so wenig klar ist das klinische Bild. Abgesehen von der Endometriosis interna uteri, die, wie z. B. *Aschheim* zeigt, außerordentlich häufig angetroffen wird und oftmals sogar einen histologischen Zufallsbefund darstellt, werden diese endometrioiden Heterotopien klinisch zumeist nicht diagnostiziert. Denn sie haben kein typisches für sich allein beanspruchendes Symptom. In unserem Falle z. B. wurde einmal die Diagnose subseröses Myom gestellt, in dem anderen Falle nahm man einen alten linksseitigen, entzündlichen Adnextumor an.

In der Literatur wurde von manchen Autoren darauf hingewiesen, daß bei der Diagnosenstellung der Adenomyosis konstitutionelle Momente zu beachten seien *(Freund, Funke)*. Auch meinten einige, daß die Diagnose der Adenomyosis interna uteri bei alten Frauen gesichert wäre bei einem Bestehenbleiben der profusen Blutungen trotz Anwendung der Abrasio oder Röntgen- bezw. Radiumbestrahlung. *(Albrecht, Aschheim, R. Meyer, Lahm)*. Doch haben zahlreiche Beobachtungen anderer Autoren *Pick, Frankl, Westmann, Pfannenstiel* u. a.) erwiesen, daß man bisher keinerlei Anhaltspunkte für eine sichere Adenomyosis interna-Diagnose finden kann.

Noch schwieriger ist die Situation bei der klinischen Diagnosenstellung der Adenomyosis interna der Tube und der Adenomyosis externa, wo gleichzeitig immer an eine Adnexentzündung zu denken ist.

Wir möchten sagen, daß dieses Krankheitsbild vor allen Dingen dadurch Bedeutung gewinnt, daß es die Differenzial-Diagnose zwischen chronischer Adnexentzündung und tubarem Abortus noch erweitert, sodaß man in Zukunft differenzialdiagnostisch sich fragen muß: handelt es sich um eine Extrauteringravidität, um eine chronische Adnexentzündung oder um eine endometrioide Heterotopie im Sinne einer Tubenadenomyosis oder im Sinne einer Schokoladencyste. Man muß sich sogar bei den plötzlich auftretenden Blutungen in die Bauchhöhle die Frage vorlegen, hat man es mit einer Tubenruptur, mit einer Corpus luteum-blutung oder mit einer Blutung aus einer Schokoladencyste zu tun. Kurz, die Adenomyosis wird also bei verschiedenen Erkrankungen des Genitaltraktus als Differenzial-Diagnose berücksichtigt werden müssen.

Da wir in den Fällen, bei denen wir eine akute bezw. subakute Entzündung mit Bestimmtheit ausschließen können, operieren müssen, so wird sich die Differenzial-Diagnose erst bei

der Operation bezw. durch die mikroskopische Untersuchung des Operationsmaterials klären.

Weit wichtiger als die klinische Diagnosenstellung ist, daß, nachdem die histologische Diagnose klar steht, man versucht, die heterotopen Wucherungen günstig zu beeinflussen.

Die unbedingte Abhängigkeit von der Ovarialfunktion weist uns hier einen Weg. Die vielen histologischen Untersuchungen haben uns ja gezeigt, daß das heterotope Gewebe genau dieselben Cyclusveränderungen aufweist, wie die normale Uterusschleimhaut; daß es also auch hier ein Regenerationsstadium, Proliferationsstadium und Blutungsstadium gibt. Da die menstruellen Blutungen der heterotopen Wucherungen nun nicht nach außen ihren Abfluß haben, muß es an der Stelle der Heterotopie zu weiteren schweren Veränderungen kommen im Sinne von Haematom- bezw. Schokoladencystenbildungen. Im allgemeinen wird also die Sachlage so sein, daß man eine klinische Diagnose stellen wird wie Verdacht auf Extrauteringravidität, alte chronischen Adnextumor, Hydro- oder Haematosalpinx; alles einseitig oder doppelseitig. Dann wird man bei der Operation die erkrankten Organe und damit auch die heterotopen Inseln entfernen. Wenn aber die Darmwand, das Peritonealgewebe, das Septum recto-vaginale befallen sind, also Partien, die dem Messer des Operateurs zu einer radikalen Entfernung nicht zugänglich sind, dann haben wir in der Röntgenbestrahlung ein souveränes Mittel, welches mit einem Schlage die Situation ändert. So wie die Uterusschleimhaut nach Entfernung der Ovarien oder nach Verabreichung einer Ovarialröntgendosis atrophiert, so atrophieren auch die heterotopen Wucherungen. Ihre unbedingte Abhängigkeit kann nicht geleugnet werden. Erfolgreich waren mit dieser Therapie vor allen Dingen *Füth, Fehling, Metzitz, Graves, Meigs, Josselin de Jong, Marino.*

Unsere Untersuchungen haben, was die Histogenese anbetrifft, nichts neues bringen können. Uns scheint die histogenetische Erklärung *Rob. Meyers* am meisten annehmbar zu sein. Während wir die *Sampsonsche* Theorie vollkommen ablehnen, können wir uns zur *Halbanschen* Lehre nur wenig äußern, da wir niemals ein Fortwandern und eine Metastasierung auf dem Lymphwege feststellen konnten, deren Nachweis doch gerade beim Carcinom nicht allzu schwierig ist.

Was schließlich die *Sampsonsche* Theorie angeht, so haben einige Autoren dieselbe auf experimentellen Wege zu klären versucht. *(Jakobson,* der auf die früheren Versuche *Stillings* zurückgreift, und später *Katz* und *Scenes).* Wir selbst haben tierexperimentelle Untersuchungen ausgeführt, die sich mit den Ergebnissen der anderen Autoren decken.

Was mit dem Tierexperiment bewiesen werden kann, ist kurz folgendes: 1. Verpflanzt man bei einem Kaninchen die Uterusschleimhaut an irgend einer Stelle der Bauchhöhle, so wächst auf dem Peritoneum die Schleimhaut sehr bald weiter. Die Wucherungen bleiben aber immer oberflächlich. Sie dringen niemals in die Tiefe und bilden je länger man sie im Abdomen be-

läßt, mit der Zeit größere cystische Hohlräume. 2. Verpflanzt man Uterusschleimhautgewebe bei einem kastrierten Kaninchen, bei dem die Kastration ein Vierteljahr zurückliegt, so wachsen die Transplantate nicht im gleichen Sinne. Sie gehen allmählig zugrunde und bilden keine Cysten. Ein Beweis also, daß das an fremden Ort transplantierte Schleimhautgewebe weiterhin seine Abhängigkeit von der Ovarialfunktion beibehält. Die Experimente aber beweisen nichts zu Gunsten der *Sampsonschen* Theorie, da es sich ja hier im Tierexperiment um Verpflanzung von lebensfähiger, gesunder Uterusschleimhaut handelt.

Trotz des immer mehr anwachsenden Schrifttums und der sich mehrenden Einzelbeobachtungen, die alle die endometrioide Heterotopie betreffen, hat sich noch kein einheitliches klinisches Bild ergeben. Ebensowenig ist aber auch eine Einheit in der histogenetischen Beurteilung erzielt worden.

Vielleicht werden uns neue Wege gewiesen durch die bereits von *Heim* und *Caffier* angestellten Versuche der Züchtung endometrioider Zellen aus dem Endometrium selbst und dem Menstrualblut, da vorher erst bewiesen werden muß, ob die bei der Menstruation abgestoßenen Schleimhautzellen die Fähigkeit besitzen, überhaupt auf einem fremden Nährboden weiterzuwachsen.

Zum Schluß meiner Arbeit ist es mir eine angenehme Pflicht, Herrn Geh. Med. Rat Professor Dr. *E. Kehrer* für die Ueberlassung des Themas meinen ergebensten Dank auszusprechen. Ferner möchte ich Herrn Privatdozent Dr. *H.-O. Neumann* für die weitgehende Hilfe bei den histologischen Untersuchungen und bei der Herstellung der Mikrophotogramme vielmals danken.

Abbildung 1.



Im Gesichtsfeld links ist das Endometrium getroffen. Die Begrenzung zur Muskulatur nicht scharf. Oben und unten auf dem Bild dringen Schleimhautanteile tief in die Muskulatur ein.

Abbildung 2.

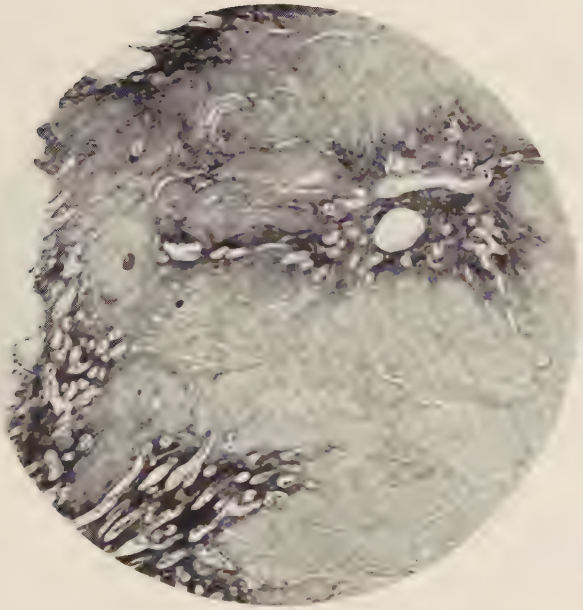

Links ist das Endometrium getroffen. Im Myometrium sieht man eine schleimhäutige Insel mit z. T. cystisch erweiterten Drüsenschläuchen. Um die Drüsenschläuche herum findet sich cytogenes Gewebe.

Abbildung 3.

Links sieht man die mit Uterusschleimhaut ausgekleidete Cystenwand. Die Drüsen sind leicht geschlängelt. Im Drüsenlumen Sekret und Blut. Die Drüsen entsprechen der Proliferationsphase. Rechts findet sich Blut (in der Abbildung tiefschwarz).

Abbildung 4.

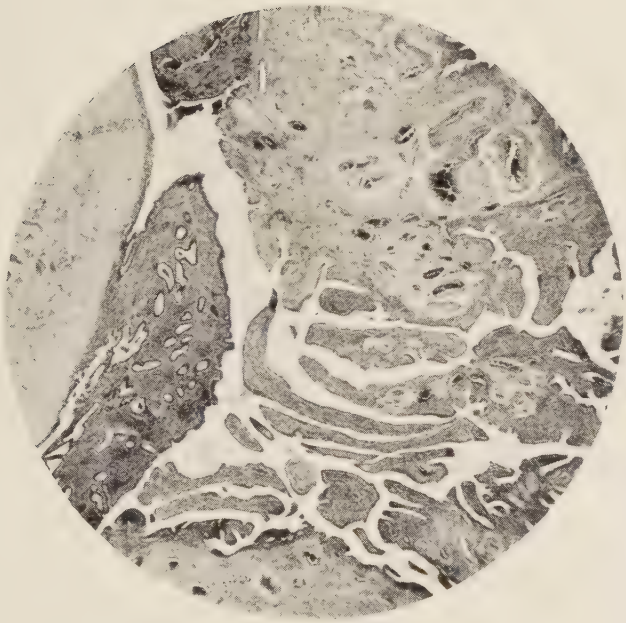

Unregelmäßiger Flachschnitt durch das Tubenlumen. Links sieht man uterusschleimhautähnliches Gewebe, welches polypös in das Tubenlumen vordringt, rechts die zum größten Teil flach getroffenen Tubenfalten. (Bei dem unübersichtlichen Operationsmaterial war es nicht möglich, exakte Querschnitte anzufertigen. Das Tubenlumen wurde in jedem Untersuchungsblock mehrmals flach getroffen).

Literatur.

Adler, Diskussion. Demonstr. Geb.—gyn. Ges. Wien. Zbl. f. Gyn. 1925 Nr. 12 S. 658.

Albrecht, Aussprache zum Vortrag von Vogt, Sitzungsber. d. Bayr. Ges. f. Geb. und Gyn. 11. Mai 1924. Monatsschr. f. G. u. G. 1924 Bd. 67 S. 236.

Albrecht, Aussprache zu den Vorträgen von Katz u. Vogt. Zbl. f. Gyn. 1924 Nr. 44 S. 2402.

Albrecht, Path. Anatomie und Klinik des Adenomyoms und der Adenomyosis. Halban-Seitz: Biologie u. Pathologie des Weibes Lif.:31. 1927 S. 267.

Amann, Ueber Fibroadenoma fornicale. Monatsschr. f. Geb. u. Gyn. 1915 Bd. 42 S. 492.

Amos, Wucherungen in der Laparotomienarbe. Zt. f. Geb. u. Gyn. 1905 Bd. 54 S. 170.

Artusi, Ueber die kausale Genese der adenomyomatösen Wucherungen des weibl. Genitalapparates. Arch. f. Gyn. 1924 Bd. 123 S. 114.

Aschheim, Ueber das sog. Endometrioma ovarii. Ges. f. G. u. G. in Berlin 11. I. 1924 Zt. f. G. u. G. 1924 Bd. 88 S. 226.

Becker, Carcinomatöse Degeneration heterotoper Epitheleinschlüsse am Uterus. Zbl. f. Gyn. 1925 Jg. 49 S. 2333.

Biebl, Zur Adenomyosis (Endometriosis) des Darmes. Virch. Arch. f. path. Anat. u. Physiol. 1927 Bd. 264 S. 71.

Bluhm, Zur Pathologie des Ligamentum rotundum uteri. Arch. f. Gyn. 1898 Bd. 55 S. 647.

Bungart, Zur Frage der endrometrioiden Epithelheterotopien und besonders der Entstehung der sog. „extraperitonealen“ Wucherungen dieser Art. Arch. f. klin. Chirurg. 1925 Bd. 137 S. 719.

v. Burg, Zur Frage der Adenomyosis interna. Zt. f. Geb. und Gyn. 1926 Bd. 90 S. 642.

Caffier, Ueber Endometriumexplantation: Bisherige Ergebnisse, Wachstumsmechanik und Kritik. Zbl. f. Gyn. 1928 Jg. 53 S. 63.

Chiari, Zur pathologischen Anatomie des Eileiterkatarrhes. Prager Ztschr. f. Heilk. 1887 Bd. 7.

Cullen, The distribution of adenomyomata containing uterine mucosa. Americ. journ. of obstetr. 1919 Bd. 80 S. 130.

Cullen, The adenomyoma of the uterus. Philadelphia 1908.

Cullen, Adenomyoma of the Umbilicus. Arch. of Surg. 1920 Bd. I. S. 279. (Cullen zitiert nach Albrecht)

Dietlein, Die Bedeutung der heterotopen Epithelwucherungen vom Bau der Uterusschleimhaut für die Chirurgie. Ztrbl. f. Chirurg. 1927 Jg. 54 S. 1346.

Dietrich, Zur Adenombildung in Bauchnarben. Verh. d. Deutsch. Ges. für Gyn. Arch. für Gyn. 1923 Bd. 120 Zbl. für Gyn. Bd. 47 S. 1055.

Engelhardt, Noch ein Fall von Adenomyom des Ligamentum rotundum uteri. Virch. Arch. für path. A. u. Ph. 1899 Bd. 158 S. 556.

Fehling, Operative und Strahlenbehandlung bei gutartigen u. bösartigen Geschwülsten der Gebärmutter. M. m. W. 1914 S. 2336.

Frankl, Zur Klinik und Pathologie der Adenomyosis. Zbl. für Gyn. 1922 Bd. 46 S. 241.

v. Franqué, Adenom in einer Laparotomienarbe. Zbl. für Gyn. 1916 Bd. 49 S. 953.

v. Franqué, Vom Ovarium unabhängige retrouterine Teercysten, nebst Bemerkungen zur Sampsonschen Theorie. Monatsschr. für Geb. und Gyn. 1925 Bd. 71 S. 263.

Freund, Adenomyositis rectovaginalis Zt. für Geb. und Gyn. 1920 Bd. 83 S. 258.

Frommolt, Zwei Fälle von Adenomyosis der weibl. Blase. Zbl. für Gyn. 1927 Jg. 51 S. 1159.

Funke, Beitrag zur klinischen Diagnostik der Tubenwinkel-Adenomyome. D. med. Woch. 1903 Nr. 49 S. 914.

Füth, Beitrag zur Kasuistik der Adenomyome uteri. Zbl. für Gyn. 1903 Bd. 27 S. 626.

Füth, Beitrag zur klinischen Bedeutung und operativen Behandlung der auf das Rektum übergreifenden Adenomyome des Uterus. „Der Frauenarzt“ 1910 Heft 5.

Füth, Beiträge zum klinischen Bilde und zur Diagnose der Adenomyositis uteri et recti nebst Bemerkungen zu ihrer Behandlung mit Strahlen. Arch. f. Gyn. 1917 Bd. 107 S. 373.

Goldstine and Fogelson, Adenomyoma of the rectovaginal septum. Surg. gyn. a obstetr. 1924 Bd. 38 S. 753. (Ref. in Berichte über d. ges. Gyn. und Geb. Bd. 6 S. 58.)

Gottschalk, Demonstration zur Entstehung der Adenome des Tubenisthmus. Zt. f. Geb. u. Gyn. 1900 Bd. 42 S. 616.

Graves, Relationship of ectopic adenomyomata to ovarian function. Americ. journ. of obstetr. a. gynecol. Bd. 10, 1925 S. 665 und 730. (Ref. in Ber. über d. ges. Gyn. und Geb. Bd. 10 S. 383 und S. 868).

Grünbaum, Das klinische Verhalten des Adenomyoma uteri. Arch. f. Gyn. 1908 Bd. 86. S. 392.

Halban, Hysteroadenosis metastatica. (Die lymphogene Genese der sog. Adenofibromatosis heterotopica.) Vorl. Mitt. Wien. klin. Wochenschr. 1924, Jg. 37 S. 1205.

Halban, Zur Frage der Adenomyosis. Geb.-gyn. Ges. in Wien 11. XI 1924. Monatsschr. f. G. u. G. Bd. 71 S. 112.

Halban, Hysteroadenosis metastatica. Die lymphogene Genese der sog. Adenofibromatosis heterotopica. Arch. für Gyn. 1925 Bd. 124 S. 457.

Hartmann et Surmont, Adénome pédiculé du col utérin avec début de transformation cancéreuse. Bull. de la soc. d'obstétr. et de gynécol. de Paris 1924, Jg. 13 S. 31. (Ref. in Bericht. über d. ges. Gyn. und Geb. Bd. 4 S. 341.)

Heim, Beitrag zur Frage der heterotopen entdometrioiden Wucherungen. Zbl. f. Gyn. 1925 Bd. 49 S. 1759.

Heim, Verhandlg. des Bonner Kongresses der Deutsch. Ges. f. Geb. und Gyn. 1927. Arch. f. Gyn. Bd. 132 S. 14.

Heim, Beitrag zur Frage der Verschleppungsmöglichkeiten und Wachstumsfähigkeit menschlicher Uterusschleimhaut. Zbl. für Gyn. 1927. Bd. 51 S. 1818.

Heim, Weitere Ergebnisse bei Auspflanzungsversuchen von Plazenta und Decidua. Zbl. f. Gyn. 1927. Bd. 51 S. 653.

Heine, Ein Beitrag zur Entstehung der Adenomyome der weibl. Genitalien. Inaug.-Dissert. Berlin 1903.

Henry, An endometrial growth in the right labium majus. With a discussion of the origin of this type of tumor. Surg. gynecol. a obstetr. 1927 Bd. 44 S. 637.

Herly, Adenomyoma of the rectovaginal septum; association with pregnancy; radium treatment; apparent recurrence; adenomyoma of the uterus; relation to malignancy. Surg. gynecol. a. obstetr. 1924 Bd. 39 S. 626. (Ref. in Ber. über d. ges. G und G. Bd. 7 S. 559.)

Hollmann, Ueber das Vorkommen von Uterusschleimhaut in der Leistenbeuge. Beitrag zur Theorie der Entstehung der heterotopen endometrioiden Wucherungen. Bruns Beitr. z. klin. Chirur. 1925 Bd. 135 S. 84.

Horsley, Report of a case of adenocarcinoma of the body of the uterus. Americ. journ. of obstetr. a. gynecol. 1924, Bd. 7 S. 106. (Ref. in Ber. üb. d. ges. G. und G. Bd. 4, S. 258.)

Jacobson, Further studies in autotransplantation of endometrial tissue in the rabbit. Americ. journ. of obstetr. a. gyn. 1923 Bd. 6 S. 257. (Ref. in Ber. über d. ges. G. und G. Bd. 3 S. 34.)

Jacobson, The intraperitoneal transplantation of endometrial tissue — An experimental study. Arch. of path. a laborat.

med. 1926 Bd. 1 S. 169. (Ref. in Ber. über d. ges. G. und G. Bd. 11. S. 740.)

Jakobuwitz, Beitrag zur Klinik und Histologie der Adenomyosis (Adenomyohyperplasia) uteri interna. Inaug.-Dissert. Berlin 1925.

de Josselin de Jong, Zur Kenntnis der peritonealen Adenomatose respektive Adenomyomatose des Darmes. Virchows Arch. f. path. A. u. Ph. 1924 Bd. 250 S. 611.

de Josselin de Jong, Ueber die Endometriosen des weibl. Genitalapparates. (Ein Beitrag zur Zenntnis der heterotopen Wucherungen der Uterusschleimhaut.) Virch. Arch. für path. A. und Ph. 1925 Bd. 257 S. 23.

Kanther, Zur Genese der Adenomyome des Ligamentum rotundum. Mon. für G. und G. 1923 Bd. 63 S. 325.

Katz u. Scenes, Untersuchungen über die Verpflanzung des Endometriums in die Peritonealhöhle beim Kaninchen. Ztg. für Geb. und Gyn. 1926 Bd. 90 S. 74.

Kaufmann, Lehrbuch der spez. path. Anatomie 1911, S. 1020

Kehrer, E., Pathologisch-anatomischer Beitrag zur sog. Salpingitis isthmica nodosa. Beitr. z. Geb. und Gyn. 1902 Bd. 5 S. 57.

Kehrer, E., Ursachen und Behandlung der Unfruchtbarkeit nach modernen Gesichtspunkten. 1922.

Kermauner, Disskuss. Geb.-gyn. Ges. Wien. 1925, Zbl. für Gyn. Nr. 12 S. 663.

King, The clinical symptoms of pelvic adenomyomata. Brit. med. journ. 1924, Nr. 3326 S. 573 (Ref. in Ber. über die ges. G. und G. Bd. 7 S. 162.)

Kitai, Ueber Adenomyohyperplasia (Adenomyosis) uteri externa und Teercysten des Ovariums. Arch. f. Gyn. 1925 Bd. 126 S. 496.

Kitai, Beitrag zur Anatomie und Genese der endometranen Adenomyosis (interna) Arch. f. Gyn. 1925, Bd. 124 S. 178.

Kitai, Ueber einen Fall von Adenomyosis corporis uteri aus dem heterotopen Epithel eines mit dem Uterus verwachsenen Pseudomucincystoms. Arch. f. Gyn. 1925 Bd. 126 S. 527.

Koch, Ueber Psammomkörner im Ovarium. Arch. f. Gyn. 1911 Bd. 94 S. 833.

Kossmann, Die Abstammung der Drüseneinschlüsse in den Adenomyomen des Uterus und der Tuben. Arch f. Gyn. 1897, Bd. 54 S. 359.

Kudoh, Klinische und anatomische Beiträge zur Adenombildung im Uteruskörper. Inaug.-Dissert. Würzburg 1905.

Langen, Klinisches über Adenomyosis. Mon. f. G. und G. 1926 Bd. 72 S. 303.

Lahm, Zur Adenomyosis des weiblichen Genitalapparates. Zt. f. G. und G. 1922, Bd. 85 S. 292.

Lahm, Zur Diagnose und Genese eines doppelseitigen soliden und teilweise adenomatösen Ovarialtumors (Adenofibrosis) Mon. f. G. und G. 1927, Bd. 75 S. 508.

Lahm, Demonstrationen zur Adenomyosisfrage. Verh. d. deutsch. Ges. f. Gyn. 1927 Arch. f. Gyn. Bd. 132 S. 345.

Lahm, Zur Frage der Tubenmenstruation auf dem Boden einer endometrioiden Fehlbildung ihrer Schleimhaut. Arch. für Gyn. 1927, Bd. 132 S. 152.

Lahm, Weitere Beobachtungen zur Differenzierungshemmung der Tubenschleimhaut, ein Beitrag zur Pathogenese der Tubergravidität und der Sterilität. Dtsch. m. W. 1927, Jg. 53 S. 1900.

Lauche, Die extragenitalen heterotopen Epithelwucherungen vom Bau der Uterusschleimhaut. Virch. Arch. f. path. A. und Ph. 1923, Bd. 243 S. 298.

Lauche, Bemerkungen zu der Arbeit Ulesco-Stroganova über Deciduabildung in der Scheide, zugleich ein Beitrag zur Diagnostik der Fibroadenomatose des Septum recto-vaginale. Zbl. f. Gyn. 1924, Jg. 48 S. 2460.

Lauche, Bedeutung der heterotopen Epithelwucherungen vom Bau der Uterusschleimhaut für die Gynaekologie und ihre neue Erklärung durch Autoimplantation von Endometrium bei Menstruation in der Bauchhöhle. (Sampson) Dtsch. m. W. 1924, Nr. 19 S. 595.

Lauche, Ueber die heterotopen Wucherungen vom Bau der Uterusschleimhaut. Ein kritischer Sammelbericht. Mon. f. G. und G. 1925, Bd. 68 S. 113.

Linden, Ueber Adenomyome. Zbl. für Gyn. 1924, Jg. 48, S. 1848.

Lubarsch, Geschwülste. Erg. d. allgem. Pathol. u. path. Anatomie VI. 1901.

Mayer, A., Ueber Parametritis und Paravaginitis posterior mit heterotoper Epithelwucherung (Adenomyositis uteri et recti). Mon. f. G. und G. 1915, Bd. 42 S. 403.

Mandl, Adenofibrosis in einer Laparotomienarbe. Diskuss. d. Geb.-gyn. Ges. Wien 1924, Zbl. f. Gyn. Bd. 49 S. 654.

Marino, Considerazioni cliniche e anatomo-patologiche sopra talune forme d'iperplasia ghiandolare dell' endometrio. Ann. di obstetr. e ginecol Jg. 48, 1926, S. 544, (Ref. in Ber. üb. d. ges. G. und G. 1927, Bd. 11 S. 440.)

Meigs, Adenomyomata or tumors composed of endrometrial-like tissue. Boston med. a. surg. journ. 1926, Bd. 195 S. 343. (Ref. in Ber. über d. ges. G. und G. 1927, Bd. 11, S. 382.)

Menge, Diskuss. Oberrhein. Ges. f. G. und G. Zbl. f. Gyn. 1925 S. 327. Diskuss. Naturforschervers. Innsbruck 1924, Zbl. f. Gyn. 1924, Bd. 48 S. 2405.

Metzitz, Ursprung und Ausbreitungsweg des hetetrotopen Uterusepithels Arch. f. Gyn. 1927, Bd. 130 S. 668.

Metzitz, Heteroplasie der Tubenschleimhaut. Arch. f. Gyn. 1927, Bd. 131 S. 166.

Meyer I. G. V., Ueber Adenomyome uteri. Zt. f. G. und G. 1904 Bd. 53 S. 167

Meyer, Rob., Pathologische Anatomie des Uterussarcoms. Veits Handbuch f. Gyn. 2. Aufl. Bd. 1 S. 466.

Meyer, R., Virchows Arch. f. path. A. und Ph. Bd. 195 S. 530. (über carcinomatöse Degeneration der Adenomyosis) zitiert nach A. Mayer.

Meyer, R., Ueber den Stand der Adenomyositis u. s. w. Zbl. für Gyn. Nr. 36 S. 745.

Meyer, R., Zur Frage der Urnierengenese von Adenomyomen. Zbl. für Gyn. 1923 Bd. 47 S. 577.

Meyer, R., Ueber heterotope Epithelwucherung, insbesondere am Peritoneum und in den Ovarien. Zt. f. G. und G. 1924, Bd.88 S. 227.

Meyer, R., Ueber heterotope Epithelwucherung, insbesondere des Peritonealepithels und in den Ovarien. Virch. Arch. f. path. A. und Ph. 1924 Bd. 250 S. 595.

Meyer, R., Kritische Bemerkungen zu Halbans „Hysteroadenosis metastatica“ Zbl. f. Gyn. 1925 Bd. 49 S. 2121.

Meyer, R., Beiträge zu der Lehre von der Adenomyosis uteri und der Adenofibrosis peritonealis. Zt. f. G. und G. 1925 Bd. 89 S. 469.

Meyer, R., Aeltere und neuere Gesichtspunkte über die Adenomyohyperplasia uteri (Adenomyosis) und die extragenitale Fibroadenomatosis. Zbl. f. Gyn. 1925 Bd. 49 S. 1170.

Meyer, R. u. Kitai, Bemerkungen über endrometrane Adenomyosis uteri in anatomischer Beziehung und insbesondere über die histologische Wirkung der heterotopen Zellwucherung mit kurzer Bemerkung zur Theorie von Sampson. Zbl. f. Gyn. 1924 Bd. 48 S. 2449.

Meyer, R. u. Kitai, Beiträge zur Lehre von der Adenomyosis und Adenofibrosis der weiblichen Geschlechtsorgane. Ztrbl. f. allgem. Path. und path. Anat. 1925 Bd. 36. (Ergänzg. Heft) S. 336.

Neuweiler, Beitrag zur Klinik der endometrioiden Wucherungen. Schweiz. med. Woch. 1926, Jg. 56 S. 545.

Opitz, Ueber Adenomyome und Myome der Tuben und des Uterus nebst Bemerkungen über die Entstehung von Ovarialgeschwülsten. (Verh. d. dtsch. Ges. f. G. und G., Berlin 1900) Zt. f. G. und G. Bd. 42 S. 617.

v. Oettingen, Die Entstehung der Schokoladencysten aus heterotopen Eepithelwucherungen des Ovars. Zbl. f. Gyn. 1924 Bd. 48 S. 1129.

v. Öttingen u. Linden, Ueber die heterotopen Epithelwucherungen vom Bau der Uterusschleimhaut und ihre Beziehungen zu den Teer- und Schokoladencysten. Arch. f. Gyn. 1925 Bd. 122 S. 739.

Pick, Ueber die epithealen Keime der Adenomyome des Uterus und ihre histologische Differenzial-Diagnose Arch. f. Gyn. 1900 Bd. 60 S. 174.

Pinksohn, Ueber Adenomyohyperplasia rectovaginalis und ihre Beziehung zum Myom. Zbl. f. Gyn. 1923 Bd. 47 S. 231.

Pischzek u. Schmidt, Ueber Schokoladencysten. Mon. f. G. und G. 1926, Bd. 73 S. 83.

Pfannenstiel, Ueber die Adenomyome des Genitalstranges. Dtsch. Ges. f. Gyn. Leipzig 1897.

Polano, Das klinische Verhalten des Adenomyoma corporis uteri. Zt. f. G. und G. 1905, Bd. 54 S. 294.

Polano, Ein Fall von Adenomyoma carcinomatosum. Zt. f. G. und G. 1910, Bd. 67 S. 422.

Raspini, Ueber die Adenomyositis des Uterus und Rectums. Zbl. f. Gyn. 1914, Bd. 38 S. 248.

v. Recklinghausen, Ueber die Adenomyome des Uterus und der Tuba. IX. Sitzg. Naturw.-med. Verein Straßburg 14 VI. 1895.

v. Recklinghausen, Die Adenomyome und Cystadenome der Uterus- und der Tubenwandung ihre Abkunft von Resten des Wolffschen Körpers. Berlin 1896, S. 198—206.

Renisch, Ein Beitrag zur Adenomyositis uteri et recti. Zt. für G. und G. 1912 Bd. 70 S. 585.

Rolly, Adenomyom mit Uebergang in Carcinom. Virch. Arch. Bd. 150 S. 555.

Rosenberger, Die path.-anat. Diagnose der Salpingitis isthmica nodosa unter Zuhilfename der decidualen Reaktion. Arch. f. Gyn. 1921, Bd. 114 S. 601.

Rosthorn, Zur klinischen Diagnose der Adenomyome. Med. Klinik 1905 Nr. 9.

Rubin, Röntgendiagnostik der Uterustumoren mit Hilfe von intrauterinen Collargolinjectionen. Zbl. f. Gyn. 1914, Bd. 38 S. 658.

Sampson, The life history of ovarian hematomas (hemorrhagic cysts) of endometrial (müllerian) type. Transact. of the Americ. gynecol. soc. 1922 Bd. 47 S. 56. (Ref. in Jahresber. f. G. und G. 1912 S. 376—379.

Sampson, Benign and malignant endometrial implants in the peritoneal cavity, and their relation to certain ovarian tu-

mors. Surg. gynecol. a. obstetr. 1924 Bd. 38 S. 287. (Ref. in Ber. üb. d. ges. G. und G. Bd. 5 S. 54.)

Sampson, Endometriosis of the sac of a right inguinal hernia, associated with a pelvic peritoneal endometriosis and an endometrial cyst of the ovary. Americ. journ. of obstetr. a. gynecol. 1926 Bd. 12 S. 459. Ref. in Ber. üb. d. ges. G. und G. Bd. 11 S. 591.)

Santi, Betrachtungen über die Adenomyome der Tube. Zt. f. G. und G. 1912 Bd. 71 S. 619.

Schauta, Ueber die Diagnose der Frühstadien chronischer Salpingitis. Arch. f. Gyn. 1888 Bd. 33 S. 27.

Schickele, Cysto-adenomyome der Tuben. Virch. Arch. f. path. A. und Ph. 1902 Bd. 169 S. 44.

Schiller, W., Ueber regressive Metamorphose des Adenomyoms. Arch. f. Gyn. 1924 Bd. 122 S. 429.

Schiller, W., Zur Frage des ektopischen Endometriums. Arch. f. Gyn. 1926 Bd. 127 S. 544.

Schiller, W., Ueber endometrioide Bildungen in den Parametrien. Arch. f. Gyn. 1927. Bd. 129 S. 425.

Schindler, Zur Frage der Adenomyosis der weibl. Genitalorgane, besonders des Ovariums, zugleich über die „endometrioide Fehlbildung" der Tubenschleimhaut. Frankt. Ztschr. f. Path. 1925 Bd. 32 S. 128.

Schoenholz, Ueber angeborene Tubenanomalien. Zt. f. G. u. G. 1924, Bd. 87 S. 56.

Schottlaender, Ueber drüsige Elemente in Fibromyomen des Uterus. Zt. f. G. und G. 1893 Bd. 27 S. 321.

Schridde, Die eitrigen Entzündungen des Eileiters. Jena 1910.

Schridde u. Schoenholz, Epitheliofibrose und Epitheliomyose der Eileiter. Frankf. Zeitg. f. Path. 1924 S. 338.

Schröder, Lehrbuch der Gynaekologie. Leipzig 1922.

Schwab, Multiple Adenomyomata uteri in carcinomatöser Degeneration. Hegars Beitr. z. G. und G. 1907 Bd. 12.

Sitzenfrey, Ueber epitheliale Bildungen der Lymphgefäße und Lymphräume in Beckenlymphknoten beim Uteruscarcinom und bei carcinomfreien entzündlichen Adnexerkrankungen. Zt. f. G. und G. 1906 Bd. 57 S. 419.

Sitzenfrey, Das Uebergreifen der Adenomyome des Uterus auf den Mastdarm. Zt. f. G. und G. 1909, Bd. 64 S. 538.

v. Steinbüchel, Zur Frage der Tubenmenstruation. 77. Verh. dtsch. Naturforsch. und Aerzte. Ref. Zbl. f. Gyn. 1905. Bd. 29 S. 1276.

Steiner, Ueber einen Fall von continuierlichem Einwachsen eines Adenocarcinoma ovarii in einen adenomyotischen Uterus (zugleich ein Beitrag zur Kenntnis der „Serosacyste" der Tube) Arch. f. Gyn. 1925 Bd. 127 S. 226.

Stemmelen, Ein Adenomyom im Septum rectovaginale. Inaug.-Dissert. Straßburg 1913.

Stilling, Versuche über Transplantation. Zieglers Beitr. 47. S. 499.

Stoeckel, Ringförmiges, das Darmlumen verengendes Adenomyoma recti. Zbl. f. Gyn. 1923 Bd. 47 S. 1496.

Stübler, Die Bedeutung der Adenofibrosis und Adenomyosis des weibl. Genitalapparates für die Chirurgie. Ztrbl. für Chirg. 1924 Bd. 25 S. 7375.

Stübler, Zur heterotopen Epithelwucherung im Genitalapparat besonders im Ovarium. Dtsch. med. Woch. 1924 Nr. 27 S. 908.

Stübler u. Haeuber, Die heterotope endometrioide Epithelwucherung am weibl. Genitalapparat, insbesondere im Ovarium. Arch. f. Gyn. 1924 Bd. 124 S. 305.

Suzuki, Ueber endometrioides Adenomyom und endometrioide Adenomatose des Wurmfortsatzes. Virchows Arch. für path. A. und Ph. 1924, Bd. 250 S. 579.

Thorn, Zur Frage der Tubenmenstruation. Zbl. f. Gyn. 1904 Bd. 28 S. 971.

Tobler, Ueber tumorartige entzündliche uterindrüsenähnliche Wucherungen des Peritonealepithels in Laparotomienarben und über ebensolche Spontanwucherungen im Nabel. Frankf. Zeitg. f. Path. 1923 Nr. 29 S. 558.

Tobler, Ueber tumorartige entzündliche uterindrüsenähnliche Wucherungen des Peritonealepithels am Colon sigmoideum (Peritonitis adenoides Hueter) Frankt. Zeitg. für Path. 1923 Nr. 29.

Tompson, Malignant endometrioma with metastases in the lungs. Proc. of the roy. soc. of med. 1925 Bd. 19 S. 16. (Ref. in Ber. üb. d. ges. G. und G. Bd. 10 S. 63.)

Venus, Demonstr.: Zwei cystische Adenomyome des Ligamentum rotundum. Zbl. f. Gyn. 1911 Bd. 35 S. 525.

Vogt, E., Das Krankheitsbild der heterotopen endometriumähnlichen Epithelwucherungen nach der Theorie von Sampson und Lauche. Zbl. f. Gyn. 1924. Bd. 48 S. 1837.

Vogt, E., Theoretische und praktische Folgerungen aus der Lehre von den endometriumähnlichen Epithelwucherungen im Ovarium. Med. Klinik 1924 S. 884.

Wallart, Beitrag zur sog. Salpingitis isthmica nodosa. Zt. f. G. und G. 1910 Bd. 66. Hp 1.

Walz, Zur Frage der Entstehung der heterotopen Wucherungen vom Bau der Uterusschleimhaut. Ztrbl. f. allg. Path. und path. Anatomie 1926, Bd. 37 S. 290.

Weishaupt, Adenomyoma des Ligamentum rotundum. Arch. f. Gyn. 1913 Bd. 99 S. 491.

Wertheim, Zur Kenntnis der regionären Lymphdrüsen beim Uteruscarcinom. Zbl. f. Gyn. 1903 Bd. 27 S. 105.

Westmann, Beitrag zur Klinik und Pathologie der Adenomyome und der Adenomyometritis. Arch. f. Gyn. 1923, Bd. 116 S. 333.

Wieloch, Beitrag zur Entstehung heterotoper Uterusschleimhaut und Decidua. Arch. f. Gyn. 1925 Bd. 124 S. 53.

Wülfing, Zur Pathologie der Geschwulstbildung im weibl. Genitalapparat. Zt. f. G. und G. 1901 Bd. 44 S. 1.

Lebenslauf.

Am 3. September 1902 wurde ich, Werner Wittich, in Kassel als Sohn des späteren Kreisarztes Dr. Heinrich Wittich und seiner Ehefrau Marie geb. Wolpers geboren. Meinen ersten Schulunterricht erhielt ich auf der städt. Vorschule in Kassel und wurde Ostern 1912 in die Sexta des Reform-realgymnasiums zu Kassel aufgenommen. Durch die Versetzung meines Vaters nach Fritzlar im Jahre 1913 kam ich auf die dortige Evangel. Höhere Privatschule und 1917 in die Obertertia des Kassler Friedrichsgymnasiums. Seit Juli 1918 war ich schließlich auf dem Domgymnasium zu Merseburg, wo ich 1922 das Abiturientenexamen bestand. Seit W. S. 22/23 studierte ich in Marburg Medizin und bestand dort nach 5 Semestern die ärztliche Vorprüfung. Im S. S. 25 und W. S. 25/26 studierte ich in München, S. S. 26 in Frankfurt und im W. S. 26/27 wieder in Marburg, wo ich am 28. April 28 das med. Staatsexamen bestand. Von Mai bis Oktober war ich als Med.-Prakt. an der 1. inneren Abteilung des Stadtkrankenhauses Dresden-Friedrichstadt (Prof. Dr.Päßler). Seit dem 1. November bin ich als Med.-Prakt. an der staatlichen Frauenklinik Dresden (Prof. Dr. Warnekros).

Meine akademischen Lehrer waren:

In Marburg: v. Auwers, Claussen, Dittler, E. Göppert, Korschelt, Kutscher, Schäfer, Veit.

In München: Borst, Döderlein, Fr. v. Müller, v. Pfaundler, Polano, v. Romberg, Sauerbruch, Straub, Wessely, v. Zumbusch,

In Frankfurt: v. Bergmann, Fischer, Goldschmidt, v. Mettenheim, Seitz, Schmieden, Voss.

In Marburg: Bonhoff, Burckhardt, Freudenberg, E. Göppert, Grüter, Gürber, Hildebrand, E. Kehrer, Kretschmer, Laewen- Moog, Ed. Müller †, Naujoks, H.-O. Neumann, Ruete, Schwenkenbecher, Stargardt †, Uffenrode, Versé, Wiedhopf.